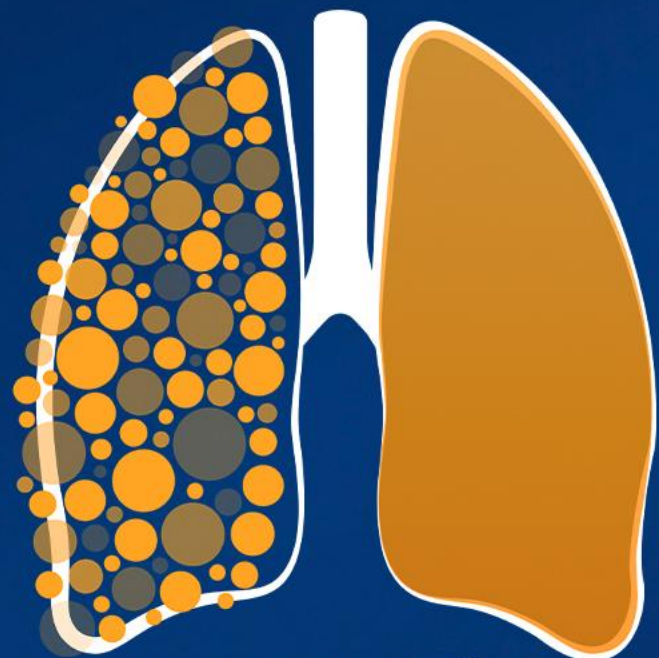

12º SIMPÓSIO  
INTERNACIONAL DE

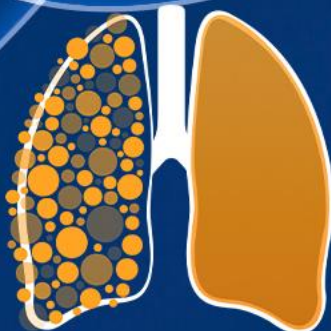
CÂNCER DE  
PULMÃO

2ª JORNADA ONCONNECTION MULTICARE

2024

GERENCIAMENTO E PRODUÇÃO

**RV+**  
EVENTOS MÉDICOS



12º SIMPÓSIO  
INTERNACIONAL DE

CÂNCER DE  
PULMÃO

2ª JORNADA ONCONNECTION MULTICARE

2024

# Discussão de caso – Câncer de Pulmão metastático

**Amanda Acioli de Almeida Robatto**

Oncologista Clínica - Instituto do Câncer do Estado de São Paulo

GERENCIAMENTO E PRODUÇÃO



Médica assistente – Hospital Sírio Libanês

[amanda.acioli@hc.fm.usp.br](mailto:amanda.acioli@hc.fm.usp.br)

- **Paciente** 69 anos, natural zona rural MG, procedente ABC – São Paulo, contador aposentado
- **Estrutura familiar:** divorciado, 6 filhos (43 anos, 41 anos, 33 anos, 22 anos, 18 anos e 7 anos),
- **Religião:** Evangélico
- **Antecedentes pessoais:** DM2, HAS, dislipidemia // internação jan/2023 por dispneia (derrame pleural)
- **História Familiar (oncológica):** Filha - 16 anos linfoma - falecida aos 19 anos / Irmão - 53 anos, ca de intestino
- **Hábitos e Vícios:** exposição a fogão a lenha e queima de cana até aos 15 anos // nega tabagismo // nega etilismo // sedentário

- **Jan 2023** -> iniciou dispneia aos moderados esforços, com piora progressiva em 1 semana. Foi à UPA, identificado derrame pleural moderado à esquerda em RX de tórax. Sem febre, tosse e perda ponderal.
- **08/02/2023 Videotoroscopia com biópsia pleural + pleurodese química com talco estéril -> AP: infiltração de tecidos moles por carcinoma. IHQ napsin A +, CD10 -, CK7+, CK20 -, favorável origem pulmonar - adenocarcinoma**
- **1º primário: Adenocarcinoma de pulmão, T1cN2M1a (pleura), PD-L1 1-49%, EGFR/KRAS/BRAF/HER2 neg (Oncomine Focus, RNA não funcionou); ALK (D5F3) neg, ROS1 (FISH) neg; MET, RET, NTRK desconhecidos**
  - Proposto Tratamento sistêmico com KN-189 >> Carboplatina auc 5 + pemetrexede 500mg/m2 + pembrolizumabe
  - Atraso no início devido necessidade de alteração do plano de saúde

➔ Encaminhado para psicologia (realizou apenas 2 sessões)

RM de próstata (externa): Zona periférica apresenta no terço médio à esquerda nódulo com hipotssinal em T2, restrição a difusão, medindo 1,7cm.

## → Encaminhado para Urologia

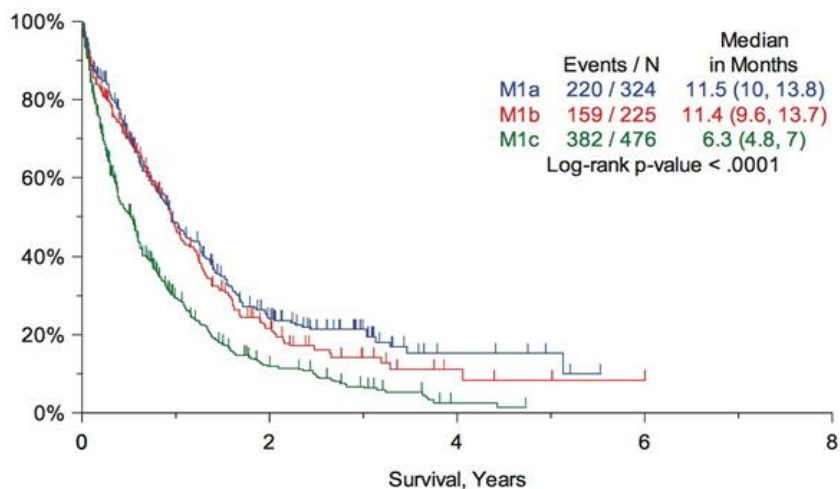
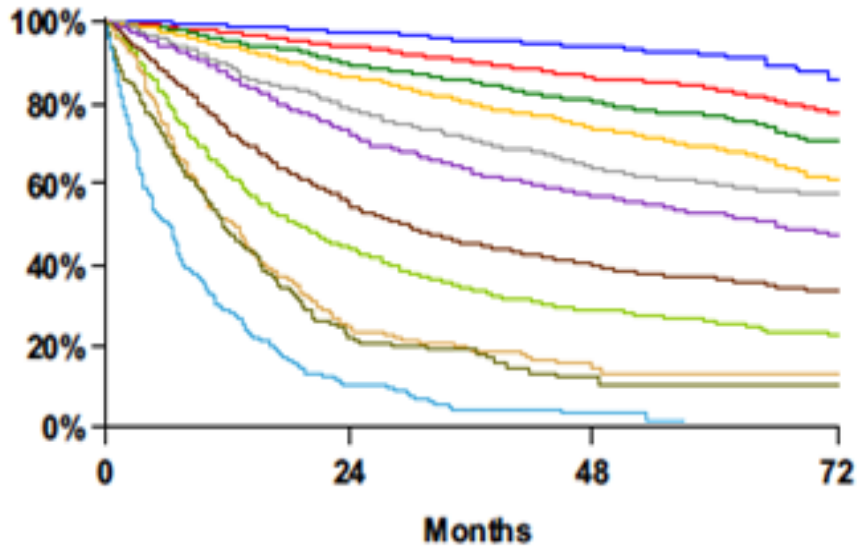
→ **2º Tumor Primário: Adenocarcinoma acinar usual de Próstata cT2N0, Gleason 7 (4+3), ISUP 3, IPN+, PSAi 15, 6/16 fragmentos acometidos. Risco intermediário desfavorável**

- Atraso na biópsia por nova mudança de convênio
- Absenteísmo nas consultas com urologia
- Plano de tratamento próstata: Gosserrelina 10,8mg SC D1 cada 90 dias (por 6 meses) concomitante a radioterapia

→ **Atual:** Relato familiar de preocupação excessiva com o pai devido relato de ideação suicida. Revezamento familiar para não deixa-lo sozinho. Segue em tratamento imunoquimioterápico + Gosserrelina

Quais intervenções da equipe multidisciplinar poderiam ter sido realizadas?

# Prognóstico do CPNPC metastático



Proposed	Events / N	MST	24 Month	60 Month
IA1	68 / 781	NR	97%	92%
IA2	505 / 3105	NR	94%	83%
IA3	546 / 2417	NR	90%	77%
IB	560 / 1928	NR	87%	68%
IIA	215 / 585	NR	79%	60%
IIB	605 / 1453	66.0	72%	53%
IIIA	2052 / 3200	29.3	55%	36%
IIIB	1551 / 2140	19.0	44%	26%
IIIC	831 / 986	12.6	24%	13%
IVA	336 / 484	11.5	23%	10%
IVB	328 / 398	6.0	10%	0%

**M1a: metástases intratorácicas**  
**M1b: Extratorácica, lesão única**  
**M1c: Extratorácica, múltiplas lesões**

# Cuidados Paliativos precoce

n = 151  
CPNPC  
Metastático de novo  
ECOG 0-2

Terapia Inicial:  
50% QT  
35% Radioterapia  
8% TKI

R  
1:1

*Oncologic  
Standard of Care*  
n= 74

*Oncologic  
Standard of Care +  
Cuidados  
Paliativos (CP)*  
n== 77

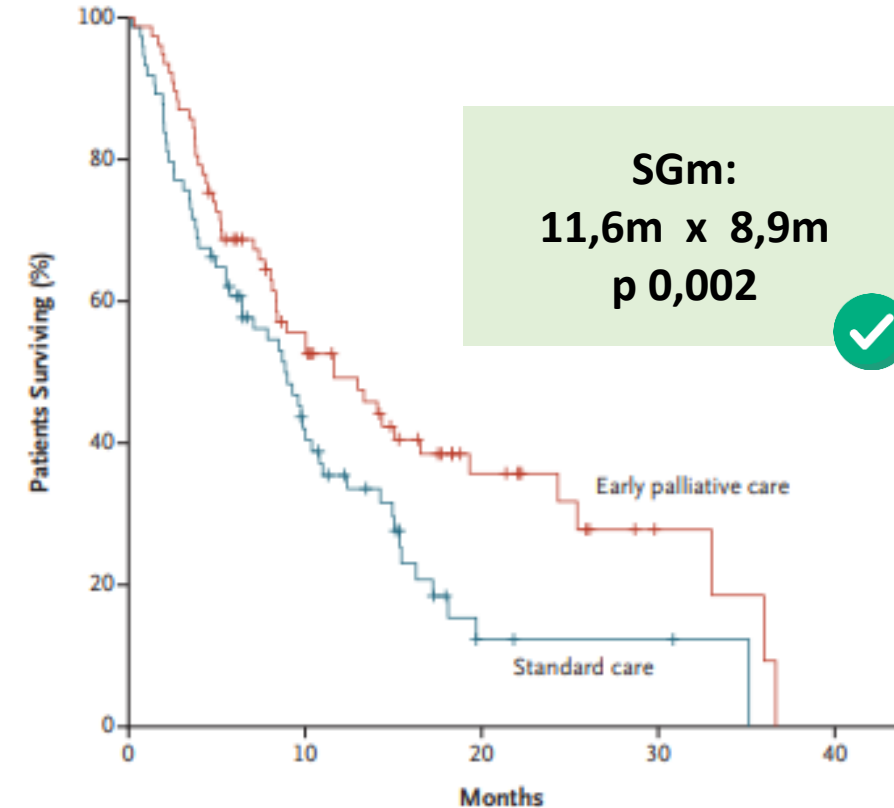
Desfecho Primário: Qualidade de Vida  
(score TOI)  
Desfecho Secundário: SG

CP Precoce: melhor QoL

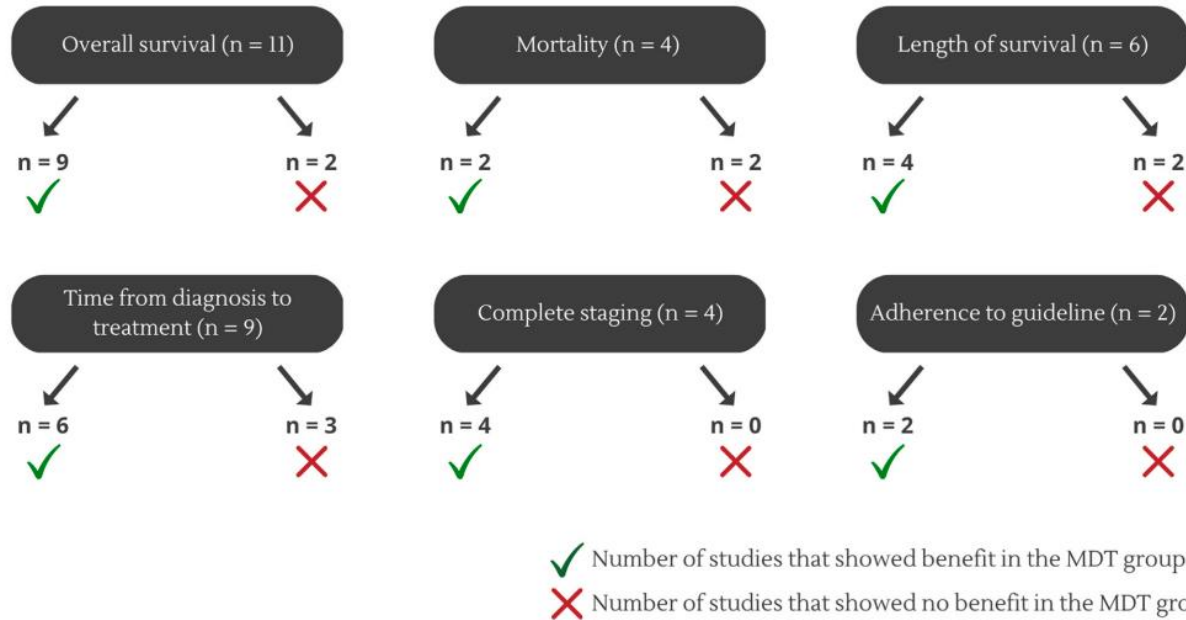
Medidas Invasivas em Fim de Vida:  
33 (CP) x 56%  
Diretivas Antecipadas estabelecidas:  
53 (CP) x 28%

## Early Palliative Care for Patients with Metastatic Non-Small-Cell Lung Cancer

### CUIDADOS PALIATIVOS PRECOCE



# Impacto da equipe multidisciplinar



**Table 5. Summary of Findings: Association Between MDT and Outcomes in Patients With Lung Cancer**

Outcomes	Number of Studies; Number of Patients	Compiled Studies	Heterogeneity (I <sup>2</sup> ), %	Effect size: HR, MD, or RR (95% CI)	Quality of Evidence (GRADE)
Overall survival	3; 38,037	27, 31, 39	78	HR 0.60 (0.49-0.75)	Very low <sup>a</sup> ⊕○○○
Time from diagnosis to first treatment	6; 15,235	16, 28, 33, 37, 38, 42	63	MD 12.41 (11.16-13.65)	Very low <sup>a,b</sup> ⊕○○○
Complete staging	4; 14,925	16, 30, 33, 37	89	RR 1.36 (1.17-1.57)	Very low <sup>a,b</sup> ⊕○○○

Note: GRADE approach to assess quality of evidence

<sup>a</sup>Inconsistency: downgraded one level due to inconsistency.

<sup>b</sup>Risk of bias: downgraded one level due to within-study risk of bias classified as high in most studies.

CI, confidence interval; HR, hazard ratio; GRADE, Grading of Recommendations Assessment, Development and Evaluation; MD, mean difference; MDT, multidisciplinary team; RR, risk ratio.

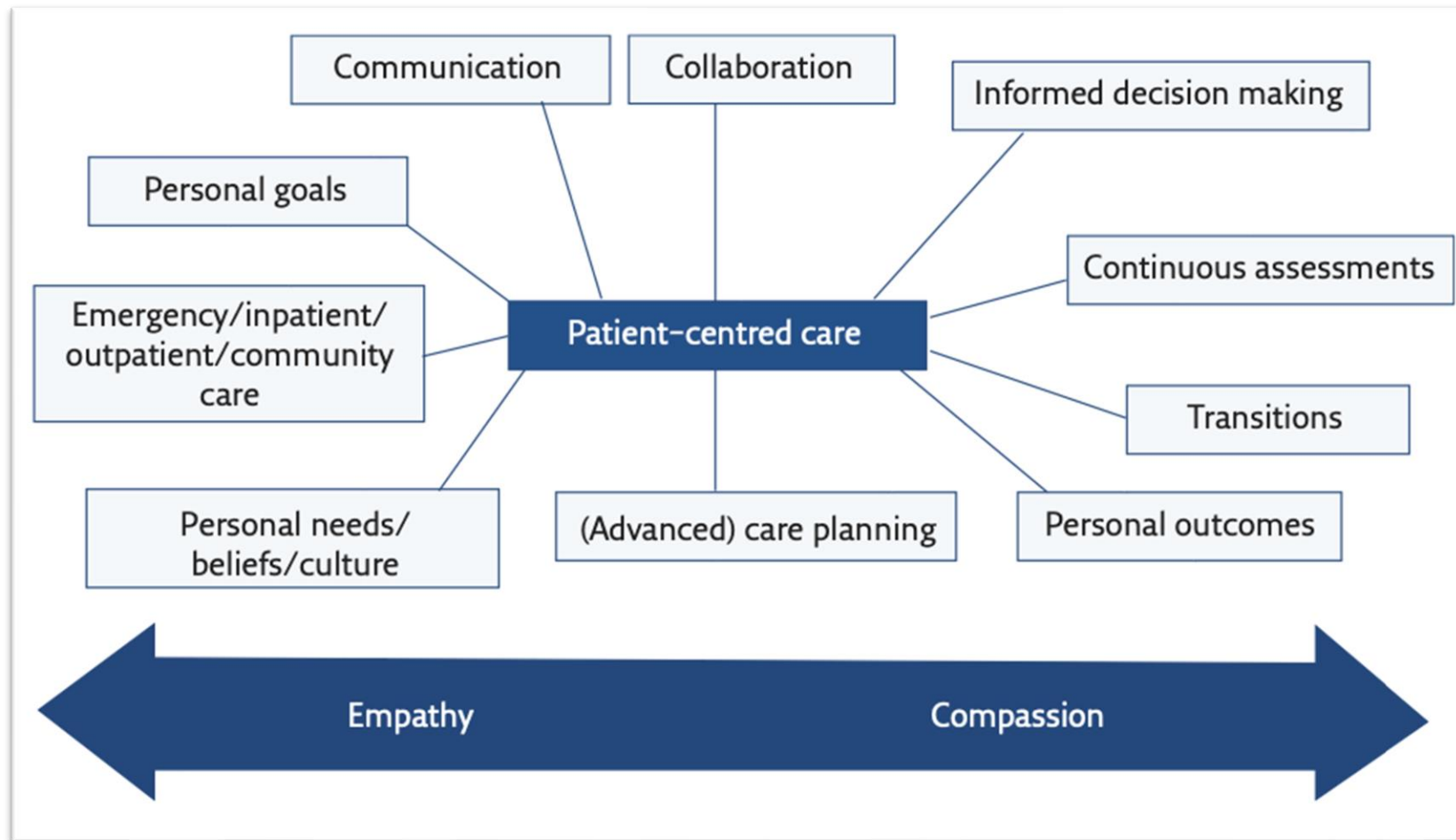
# Percepção do paciente sobre a equipe multidisciplinar

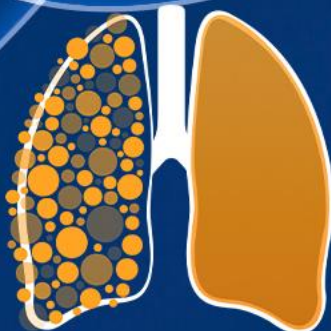
Characteristics	Multidisciplinary team N=81	Patients N=120	Test	p-value	
Gender N (%)	Male	67 (82.7)	63 (52.5)	19.32 <sup>a</sup>	0.001*
	Female	14 (17.2)	57 (47.5)		
Care N (%)	Private	40 (49.3)	7 (5.8)	51.19 <sup>a</sup>	0.001*
	Public	41 (50.6)	113 (94.2)		
Age group N (%)	Adult	81 (100)	67 (55.8)	48.58 <sup>a</sup>	0.001*
	Elderly	0 (0)	53 (44.2)		
Level of approval	Good	66.82	89.27	-8.91 <sup>b</sup>	0.001*
	Bad	31.79	10.63		
<b>Good level of approval - Team</b>					
Age	Adult	66.82	NE	NE	NE
	Elderly	-	NA		
Care	Public	67.99	NE	0.798 <sup>c</sup>	0.374
	Private	65.63	NE		
Gender	Male	66.60	NE	0.127 <sup>c</sup>	0.722
	Female	67.86	NE		
<b>Good level of approval - Patient</b>					
Age	Adult	NA	91.98	2.15 <sup>c</sup>	0.145
	Elderly	NA	87.13		
Care	Public	NA	100	2.65 <sup>c</sup>	0.106
	Private	NA	88.61		
Gender	Male	NA	89.09	0.014 <sup>c</sup>	0.907
	Female	NA	89.47		

<sup>a</sup> Chi-square test; <sup>b</sup> Mann-Whitney test; <sup>c</sup> Anova One-way test; \* p>0.001; NA - Not applicable



# Características importantes para um cuidado multidisciplinar





12º SIMPÓSIO  
INTERNACIONAL DE

CÂNCER DE  
PULMÃO

2ª JORNADA ONCONNECTION MULTICARE

2024

# Discussão de caso – Câncer de Pulmão metastático

**Amanda Desiderá**

Enfermeira Navegadora – Centro de Referência em Tumores de Pulmão e tórax

GERENCIAMENTO E PRODUÇÃO

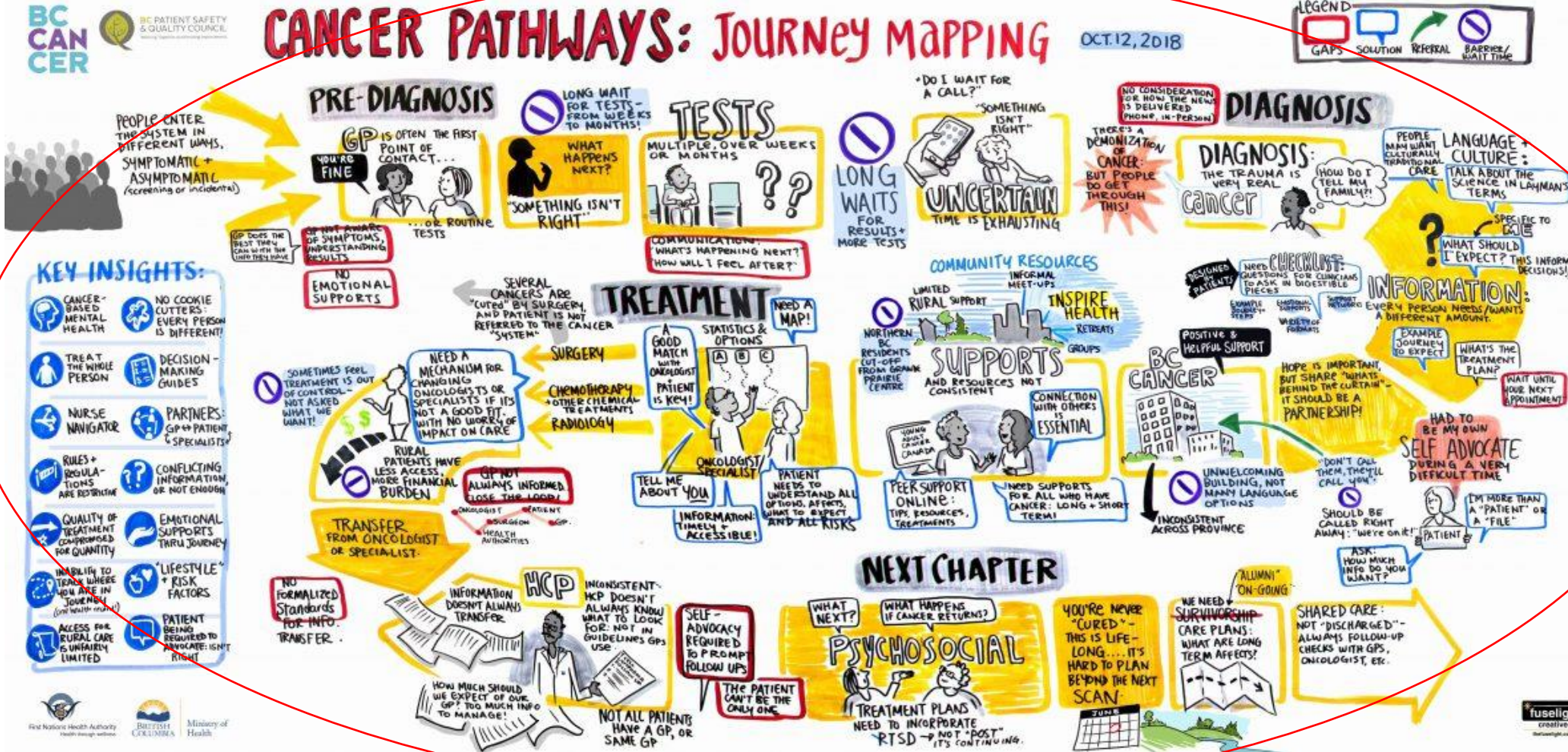

A.C. Camargo Cancer Center

[amanda.desidera@accamargo.org.br](mailto:amanda.desidera@accamargo.org.br)

## CANCER PATHWAYS: JOURNEY MAPPING

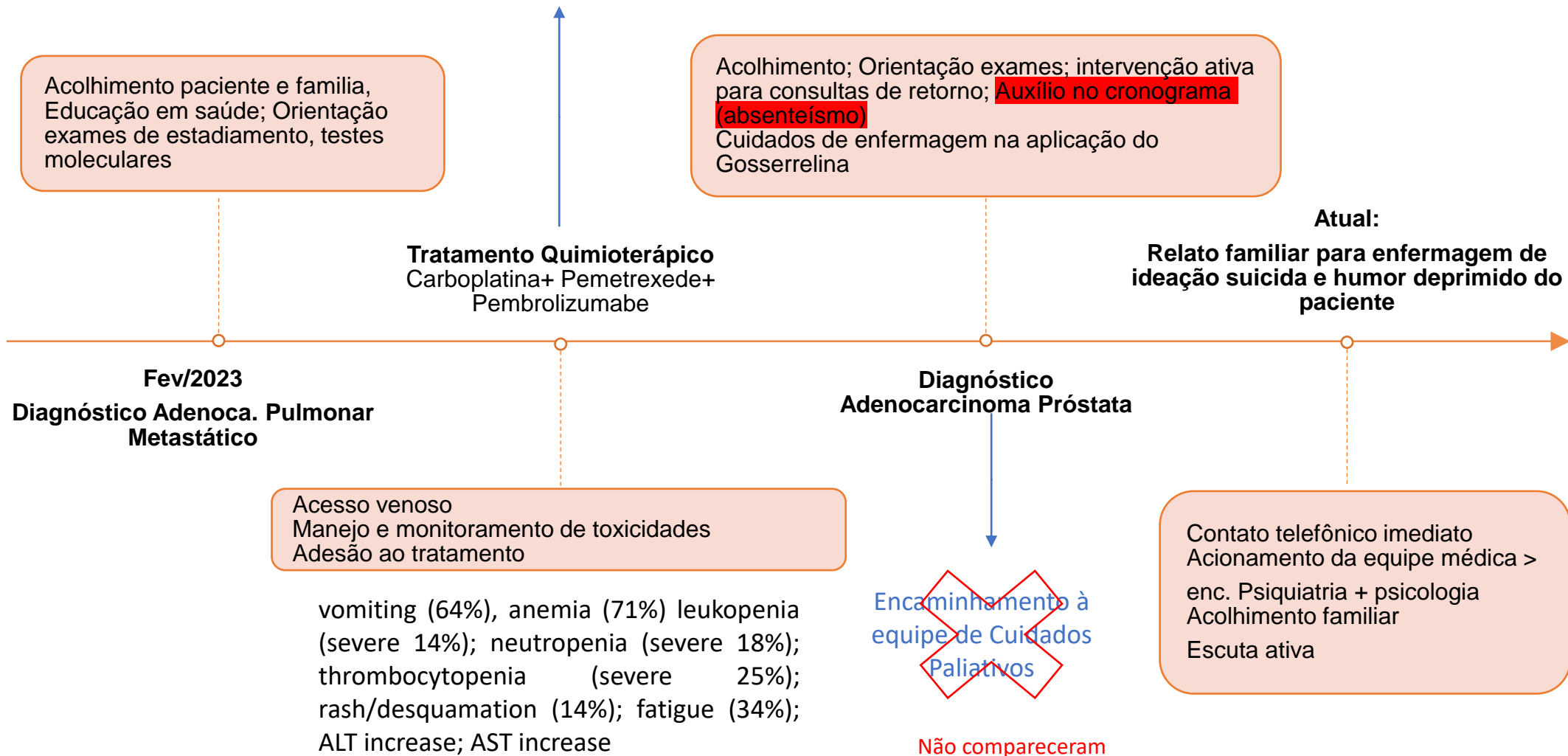
OCT.12, 2018



### Dificuldades encontradas durante a jornada

- Transição do plano de saúde 3x
- Diminuição da aceitação alimentar
- Xerodermia; Edema MMII
- Pouca participação do paciente frente ao planejamento do tratamento
- Descontinuidade da psicologia
- Absenteísmo (filha mais nova, principal acompanhante, refere que tem dificuldade em lembrar as datas necessárias de comparecimento)
- Não realização de exames no prazo
- Diagnóstico do 2º primário de próstata durante o tratamento pulmonar
- Não houve relato dos aspectos psicoemocionais do paciente/familiares para equipe médica
- Ideação suicida (relatada pela filha)

Solicitação de encaminhamento à psicologia/nutrição  
feita pela equipe de enfermagem



*Research Article*

### **Effect of Nursing Method of Psychological Intervention Combined with Health Education on Lung Cancer Patients Undergoing Chemotherapy**

**Jing Yu, Ting Huang, Jing Xu, Jing Xiao, Qing Chen, and Lixia Zhang** 

*Internal Medicine-Oncology, Wuhan Fourth Hospital, Puai Hospital, Tongji Medical College, Huazhong University of Science and Technology, Wuhan 430034, Hubei Province, China*

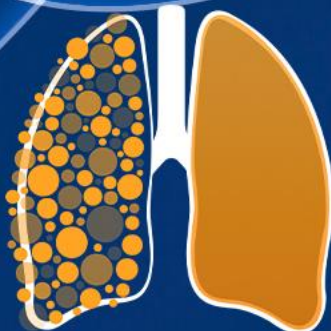


A intervenção psicológica aliada à educação em saúde para pacientes com câncer de pulmão submetidos à QT = aliviar a ansiedade e a depressão, aumentar a confiança no tratamento, reduzir a dor e melhorar significativamente a qualidade do sono, a função respiratória, a qualidade de vida e a satisfação da enfermagem.

Compreender o que é importante para um indivíduo em sua vida



Trata-se de ter conversas significativas com indivíduos, bem como com suas famílias e cuidadores



12<sup>º</sup> SIMPÓSIO  
INTERNACIONAL DE  
**CÂNCER DE  
PULMÃO**  
2ª JORNADA ONCONNECTION MULTICARE  
**2024**

# Discussão de caso – Câncer de Pulmão metastático

**Patricia Seta**

Psicóloga Clínica e Hospitalar, Psico-oncologista (Hospital Sírio-Libanês)

Doutoranda em Ciências da Saúde (HSL-IEP)

Tutora da Residência Multiprofissional em Cuidado ao Paciente Oncológico (HSL-IEP)

GERENCIAMENTO E PRODUÇÃO



- PACIENTE ENCAMINHADO PARA PSICOLOGIA – 2 SESSÕES

### 1º ATENDIMENTO PSICOLÓGICO

- Queixa principal do paciente:  
Preocupação advinda da notícia do diagnóstico de adenocarcinoma de pulmão
- Demandas:  
Dinâmica familiar  
Papel ocupado  
Finitude  
Adaptações e mudanças frente ao tratamento (luto)  
Histórico oncológico (filha e irmão) - Vivências anteriores impactam na experiência de adoecimento
- Recursos de enfrentamento:  
Suporte familiar  
Religiosidade (evangélico)



- Alteração de humor desde o diagnóstico:  
Percepção do sentimento de raiva e irritação constantes (Comportamento reativo?)  
**"importância de respeitar meu novo ritmo de tempo" (sic)**  
Crítica preservada
- Nega histórico em saúde mental (medicações, terapias, álcool/drogas)
- Não apresentou alteração de pensamento (conteúdo e/curso), humor eutímico, afeto preservado
- Não foi observado ideação suicida, apesar de trazer relatos sobre finitude e preocupações associadas. Postura otimista e disposição ao tratamento.

### 2º ATENDIMENTO PSICOLÓGICO

- Manteve estado emocional, compareceu sem acompanhantes
  - Negou efeitos colaterais com início da QT- reforço do otimismo
- Consegue ponderar e demonstra compreensão adequada dos possíveis riscos
- Comunicação familiar: suporte da esposa e filhos
  - Reflexões existenciais - "prioridades de verdade" (sic)
- Processo elaborativo que sugere abrir possibilidades frente à sua existência

**PROTE** COOPERATIVO, ABERTURA PARA EXPRESSÃO DE SENTIMENTOS, NOMEIA E ELABORA EMOÇÕES

**TIVOS** APROVEITAMENTO DO ESPAÇO TERAPÊUTICO

S/ HISTÓRICO DE SAÚDE MENTAL, RECURSO RELIGIOSO, PRESENÇA FAMILIAR, CRÍTICA ADAPTATIVA E CAPACIDADE DE PROJETER SEU FUTURO

**LUTOS** REATUALIZAÇÃO DE PERDAS FAMILIARES ONCOLÓGICAS

DO PAPEL PROVIDOR

POTÊNCIA DE VIDA E CORPO SAUDÁVEL: DISPNEIA, SEXUALIDADE, FUNCIONALIDADE

### EVOLUÇÕES NÃO APRESENTAM INDÍCIOS DE IDEAÇÃO SUICIDA ATIVA

AVALIA RELATO: IDEIA DE MORTE X IDEAÇÃO SUICIDA

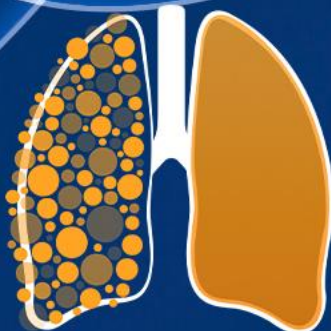
FAMÍLIA ENLUTADA – SOFRIMENTO EM SUSTENTAR MUDANÇA DE POSTURA DO PAI FRENTE AOS NOVOS LIMITES E PRIORIDADES

SIGNIFICADO – ABANDONO DA VIDA

OPORTUNIDADE DE ACOLHIMENTO DA FAMÍLIA

PERDA DE SEGUIMENTO

"O tratamento dele está indo muito bem, ele está ótimo. Só que está tendo muitos quadros depressivos, chora o tempo todo (...) se sente incapaz (...). Ele não está tendo nenhum sintoma físico (...) nem dores. Entretanto estamos muito assustados. As vezes ele fala até mesmo sobre pensamentos suicidas, estamos preocupados. Fizemos matrícula na academia, no começo se animou, depois já não quis mais. Sempre desanimado, não gosta mais de sair... Não estamos nem o deixando sozinho (...). Ele é muito amado, mas tem sido difícil para ele enxergar."



12º SIMPÓSIO  
INTERNACIONAL DE

CÂNCER DE  
PULMÃO

2ª JORNADA ONCONNECTION MULTICARE

2024

# Discussão de caso – Câncer de Pulmão metastático

**Amanda Acioli de Almeida Robatto**

Oncologista clínica - Instituto do Câncer do Estado de São Paulo

GERENCIAMENTO E PRODUÇÃO



Médica assistente – Hospital Sírio Libanês

[amanda.acioli@hc.fm.usp.br](mailto:amanda.acioli@hc.fm.usp.br)

**Masculino, 78 anos, ECOG-PS 2**

**AP:** HAS, DRGE

**Medicamentos em uso:** Valsartana + Hidroclorotiazida, Pantoprazol 40mg, Anlodipino 05mg/d, Atorvastatina 10mg/d, Dual 30mg/d.

**HV:** ex-tabagista 25 a.m (abstêmio há 23 anos)

**AS:** divorciado, fazendeiro, 02 filhos

**2011:** alteração da voz e sensação de corpo estranho em hipofaringe. Diagnóstico de neoplasia de laringe em corda vocal  
Tratamento: remoção cirúrgica da lesão seguido de RDT, pT1aN0M0

**2015:** Recidiva da lesão em prega vocal esquerda durante seguimento por NF.

20/09/2015: Ressecção endoscópica a laser.

29/09/2015: AP: CEC invasivo de laringe, GHII, GNII, IAL +, margens profunda livre, margem lateral sem sinais de neoplasia acompanhados de diminuto foco de CEC.

**14/02/2018:** Nova recidiva em prega vocal esquerda cerca de 2cm (EC T2N0M0)

02/03/2018: Ressecção do tumor via endoscopia com uso de CO2.

**18/05/2019:** Nova recidiva submetido a laringectomia parcial com esvaziamento cervical níveis II e V. Evoluiu com fistula de alto debito com necessidade de internação prolongada - E T1N2Mx.

17/05/2019: AP: CEC de laringe com volumosa metástase em 1 Inf de 24 avaliados.

Out/19: QRT (cisplatina semanal a RT).

**10/07/2020:** TC pescoço e tórax: espessamento tecidual com realce heterogêneo pelo contraste na prega vocal e seio piriforme à esquerda com redução da luz semelhante ao exame de Jan/2020. Massa pulmonar no ápice do pulmão direito com realce heterogêneo pelo contraste de 4,6x4,2x4,0cm. Sem linfonodomegalias. Mediastino livre.

18/08/2020: Biópsia de lesão pulmonar em LSD: Adenocarcinoma de pulmão. TTF-1 pos/ Napsina pos. TPS 20. Sem AGA.

PET-CT 08/08/2020: lesão pulmonar escavada e hipermetabólica no ápice do pulmão direito de SUV 19,2 de 4,4x3,7cm, presumivelmente neoplásico. Pequeno nódulo hepático hipermetabólico de SUV 5,5 podendo estar relacionado a disseminação secundário. Espessamento mal definido e levemente hipermetabólico junto ao aspecto lateral da laringe de aspecto inespecífico SUV 7,0. Ausência de demais áreas de hiper captação patológicas adicionais.

24/08/20: primeira consulta com a equipe apresentava tosse seca com “pigarro” e perda ponderal de 02 kg (90,95kg).

**Contexto atual do paciente: antecedente de CEC de laringe com múltiplos tratamentos prévios, com laringe disfuncional, perda ponderal, sem evidência de recidiva desta neoplasia e diagnóstico atual de Adenocarcinoma de pulmão, cT3N0M1 (fígado – confirmado por biopsia)**

**Quais intervenções da equipe multidisciplinar poderiam ter sido realizadas nesse momento?**

**26/08/20:** indicado KN-189 (Carboplatina AUC 6 + Pemetrexede 500mg/m<sup>2</sup> + Pembrolizumabe 200mg a cada 21 dias)

**Fev/22:** progressão linfonodal mediastinal e paratraqueal -->RT Lesão paratraqueal com invasão de traqueia 5 frações (25Gy).

**Jan/23:** suspenso Pembrolizumabe pois paciente mantendo lesões estáveis após C35.

**Biopsia de hipofaringe (14/04/23):** papilomatose com neoplasia escamosa intraepitelial grau I ou displasia leve.

**Jul/23: Cursa com dificuldade para deglutição, engasgos frequentes e perda de peso. Má aderência à fonoaudiologia.**

-EDA (27/07/23): **Estenose em seios piriformes que impedia a passagem para esôfago.**

-PET/CT (31/07/23): Surgimento de **hipermetabolismo glicolítico em espessamento nodular da prega vocal direita, suspeito**. Assim como **opacidade nodular semissólida no LIE**, suspeito. Aumento do hipermetabolismo glicolítico na musculatura posterior da laringe, podendo corresponder a ativação muscular.

-Deglutograma (25/08/23): Estase parcial dos contrastes na região das valéculas glossoepiglóticas, principalmente com a consistência semissólida, eliminada com deglutições múltiplas subseqüentes e manobra de regurgitação faringo-oral voluntária. Não se observaram episódios de aspiração. Observaram-se episódios de penetração laríngea silentes atingindo até a área correspondente à região glótica, sem resíduo, não eliminados por manobras de flexão cervical, deglutição com esforço e lateralização da cabeça para a direita. O contraste retido na região é parcialmente eliminado com manobra de tosse e pigarreamento voluntário. **Classificação Rosenbek - Robbins: Categoria 4.**



## CASO CLÍNICO 2

**Dez/23:** pneumonia broncoaspirativa. IH para GTT e identificação de lesão secundária em SNC, realizada metastasectomia. AP: Adenocarcinoma. PD-L1: TPS: 10.

**Jan/24-Fev/24:** RT de leito cirúrgico. Duas internações hospitalares por broncoaspiração. Mantendo perda ponderal, optado por passagem de GTT porém paciente ainda mantendo dieta via oral a despeito de orientação da equipe médica.

**Contexto atual:** paciente com recidiva de Adenocarcinoma de pulmão em SNC, com ECOG 2, disfagia grave porém recusa à laringectomia total, perda ponderal significativa (peso: 78kg/IMC 23), realizando gastos significativos com cuidados de saúde (internações particulares), dificuldade de lidar com processo de adoecimento e filha sobrecarregada por ser a única cuidadora além de conflito familiar por pai ter iniciado um novo relacionamento amoroso.

**Quais intervenções da equipe multidisciplinar poderiam ter sido realizadas nesse momento?**



# Obrigada!

**Amanda Acioli de Almeida Robatto**

Oncologista Clínica

GERENCIAMENTO E PRODUÇÃO

