




# SINTOMA'24

PARCERIA **soho**  
society of hematologic oncology

APOIO  
INSTITUCIONAL

**bp** Educação  
e Pesquisa



# Manejo de CVC no paciente Onco-hematológico

## Emerson Gonçalves

Enfermeiro especialista em terapia venosa e acesso vascular.



**SINTOMA'24**

PARCERIA **soho**  
society of hematology oncology

APOIO  
INSTITUCIONAL

**bp** Educação  
e Pesquisa



# QUEM SOMOS?



## **Emerson Gonçalves**

Enfermeiro especialista em terapia venosa e acesso vascular;

Declaro que não há conflitos de interesses.

# QUEM SOMOS?



## **Hospital Samaritano Higienópolis**

Centenário;

Grande porte;

Quaternário;

Centro de excelência e especialidades médicas.



# QUEM SOMOS?



**Reconhecimento do Programa de  
Excelência Clínica VAM | IBSP**  
Hospital Samaritano Higienópolis

# QUEM SOMOS?

## nosso pacientes

**CRIANÇAS**  
**ADULTOS**

**TMO**  
Autólogo  
Alogênico

**CAR-T Cell**

**TRANSPLANTE**  
Cardíaco,  
Hepático e  
Renal



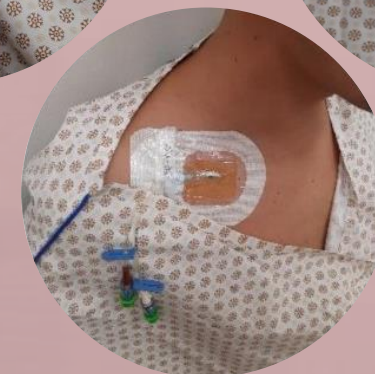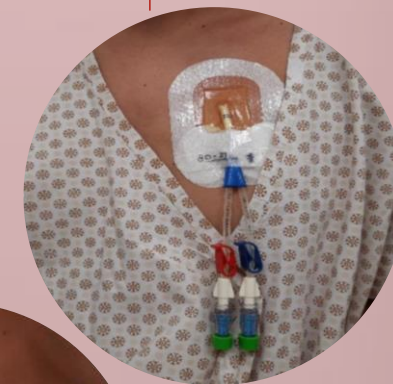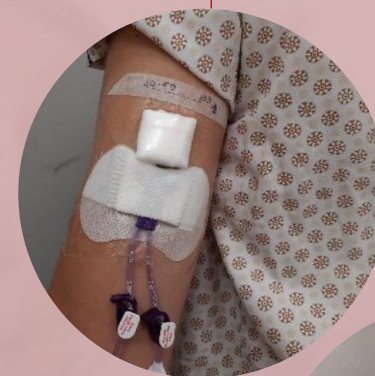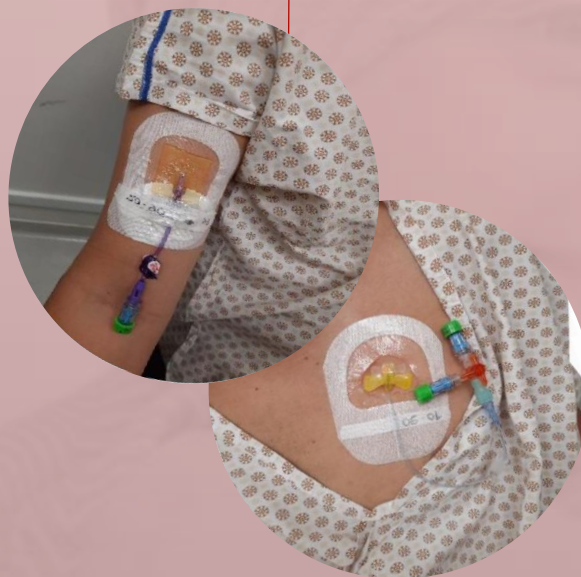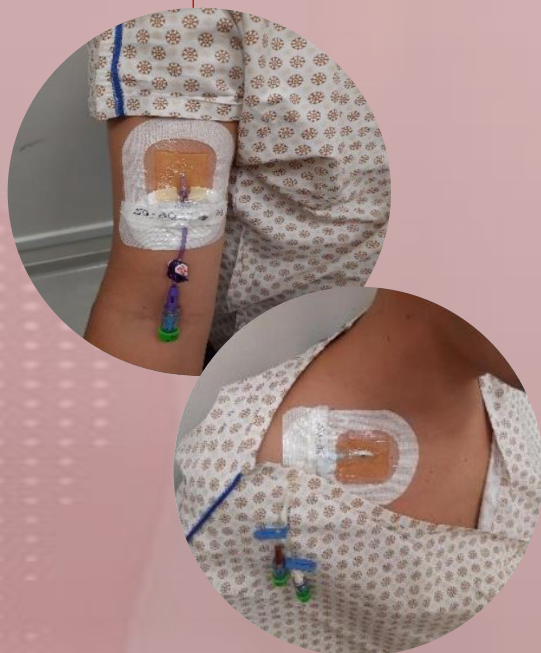# CATETER CENTRAL PACIENTE ONCOHEMATO

FASE TRATAMENTO

INDUÇÃO

CONSOLIDAÇÃO

TMO



## momento **Inserção**

**BARREIRA  
MÁXIMA**

**ALTA  
TECNOLOGIA**

**TIME  
OUT**

**BUNDLE  
INSERÇÃO**



## momento **Manutenção**

**EDUCAÇÃO  
CONTINUADA**

Higiene de  
Mãos

Alta  
Tecnologia

Paciente parte  
Do cuidado

Bundle de  
Manutenção

# DIFERENCIAIS

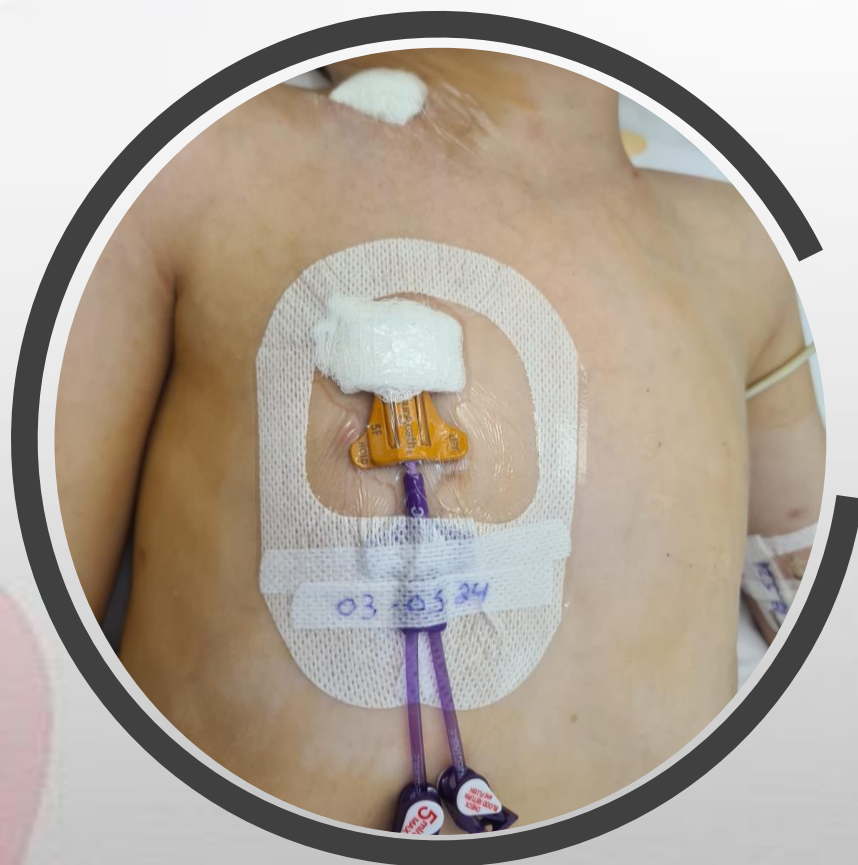

## Sama Med

Programa de cadeia medicamentosa;  
Preparadores;  
Validação um por um;  
Multiplicadores.

\*Foto de acervo pessoal. Políticas de direito de imagem sob TCLE.





## Sistema de fixação de âncora subcutânea

Indicado para PICC, CVC e cateteres de linha média;

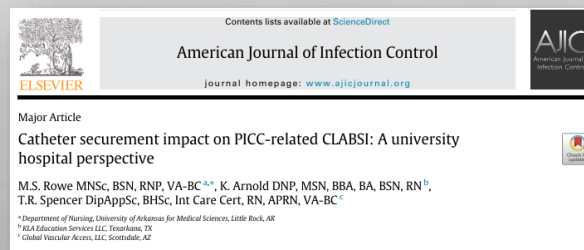
Redução significativa de infecções;

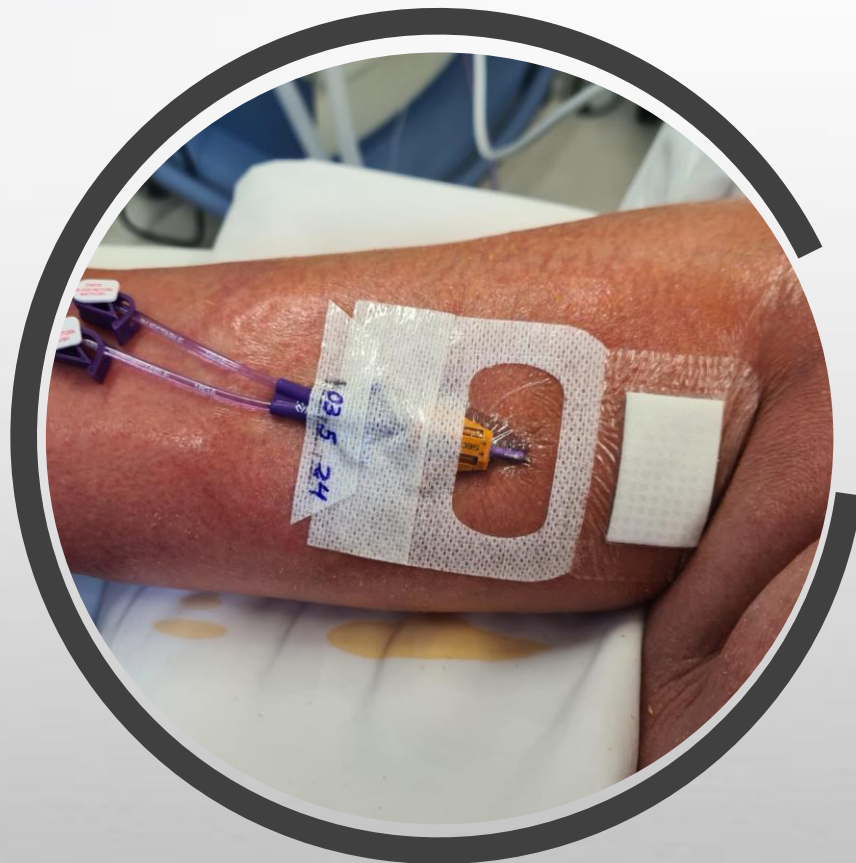Redução do risco de deslocamentos;

Redução de custos;

Previsto em recomendações globais como INS e GAVeCeLT

\*Foto de acervo pessoal. Políticas de direito de imagem sob TCLE.





**Sistema de fixação de âncora subcutânea**  
Paciente com Síndrome de Sézary;  
Utilizado o sistema de fixação com ancoragem e tunelização do PICC

\*Foto de acervo pessoal. Políticas de direito de imagem sob TCLE.

Contents lists available at [ScienceDirect](#)

**American Journal of Infection Control**  
journal homepage: [www.ajicjournal.org](http://www.ajicjournal.org)

Major Article

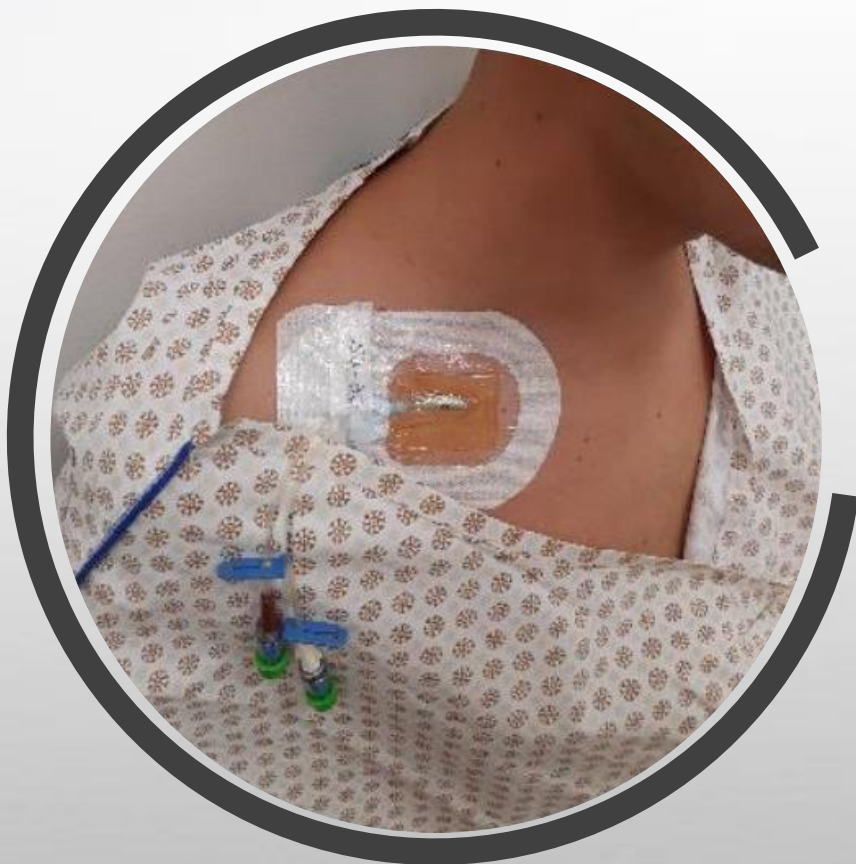**Catheter securement impact on PICC-related CLABSI: A university hospital perspective**

M.S. Rowe MNSc, BSN, RNP, VA-BC<sup>a,\*</sup>, K. Arnold DNP, MSN, BBA, BA, BSN, RN<sup>b</sup>,  
T.R. Spencer DipAppSc, BHSc, Int Care Cert, RN, APRN, VA-BC<sup>c</sup>

<sup>a</sup> Department of Nursing, University of Arkansas for Medical Sciences, Little Rock, AR  
<sup>b</sup> EIA Education Services LLC, Texasboro, TX  
<sup>c</sup> Global Vascular Access, LLC, Scottsdale, AZ



# DIFERENCIAIAIS



## CVC TL/DL. **AGB+**

CVC Impregnado com antisséptica;

Curativo Impregnado com CHG por 7 dias;

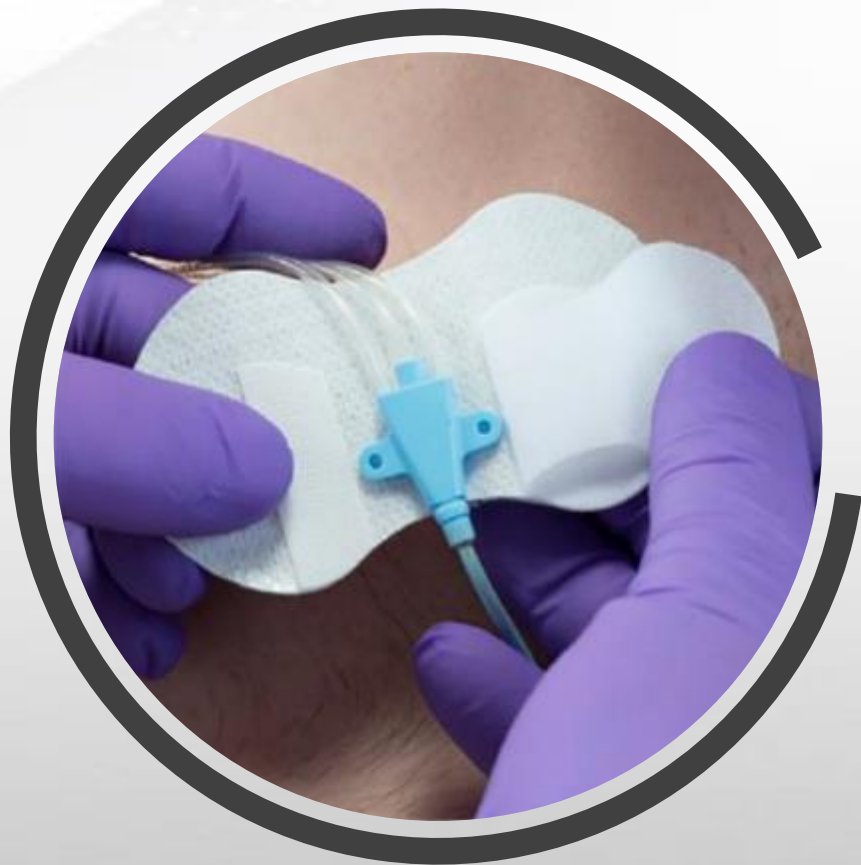Curativo convencional por 48h;

Conectores que possibilitam a visualização de resíduos;

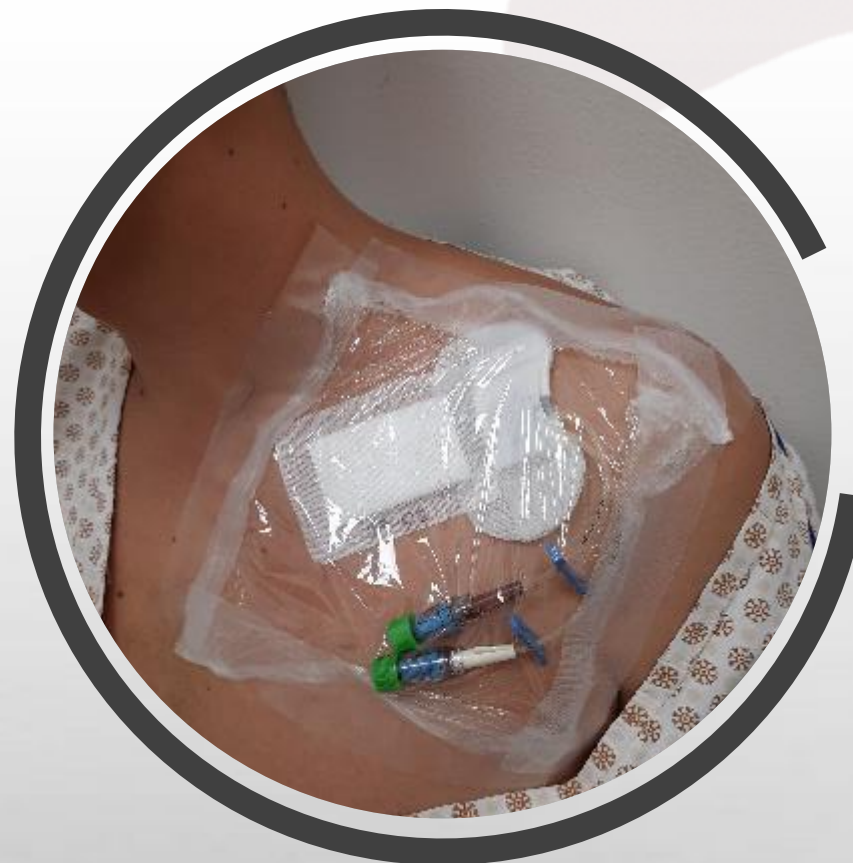Tampa Protetora de Conectores com solução alcoólica.

\*Foto de acervo pessoal. Simulação para treinamentos.

# DIFERENCIAIS



**Estabilização sem sutura**



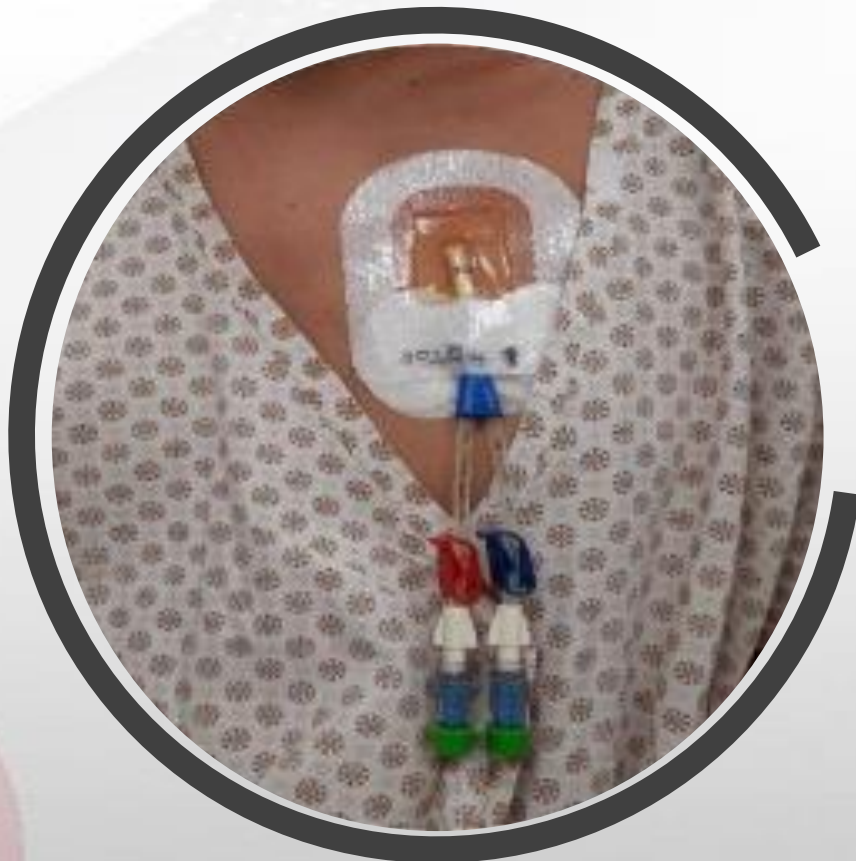**Proteção para banho**

**Estabilizadores:** evita lesões no sítio de inserção, decorrentes de tração por peso e movimentações.

\*Foto de acervo pessoal. Simulação para treinamentos.



# DIFERENCIAIAIS



## Locking

### Hemodiálise

Cateter adulto: **Citra-Lock**;

Cateter infantil: **Alteplase**.

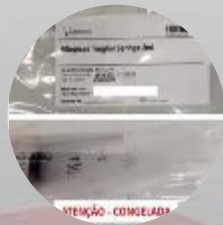
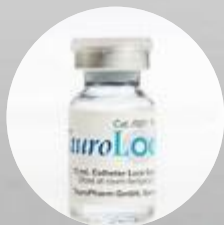### Pós TMO

Adulto e infantil: **Taurolock** por 2h/dia (independente do cateter) até o D+100.

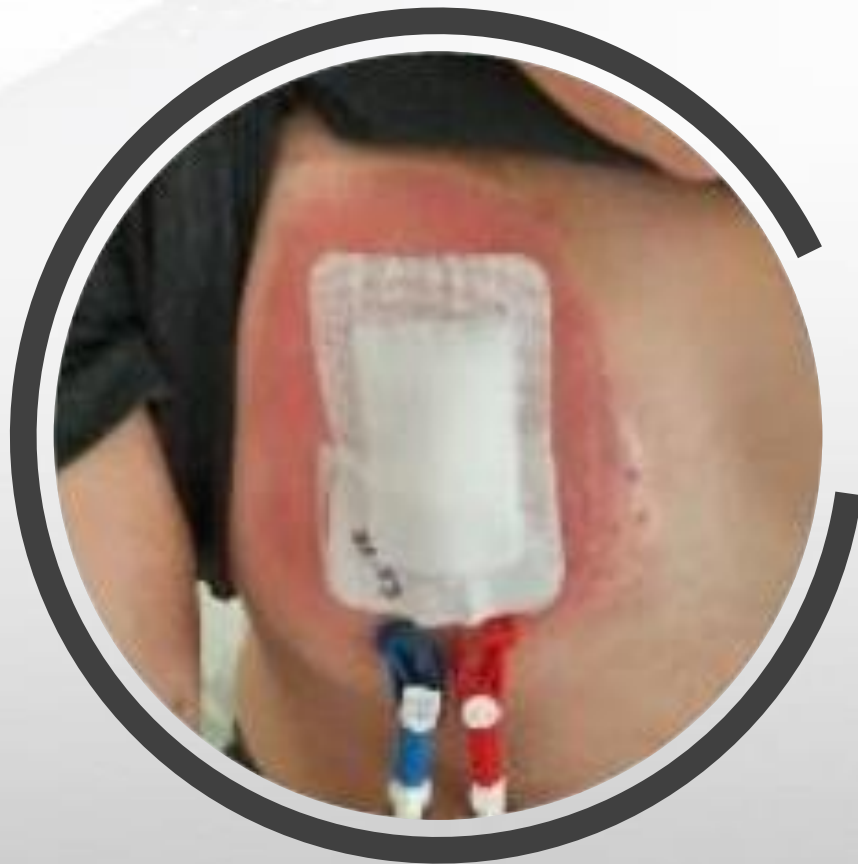### Desobstrução de cateter de longa

Selo de Alteplase por 2h.

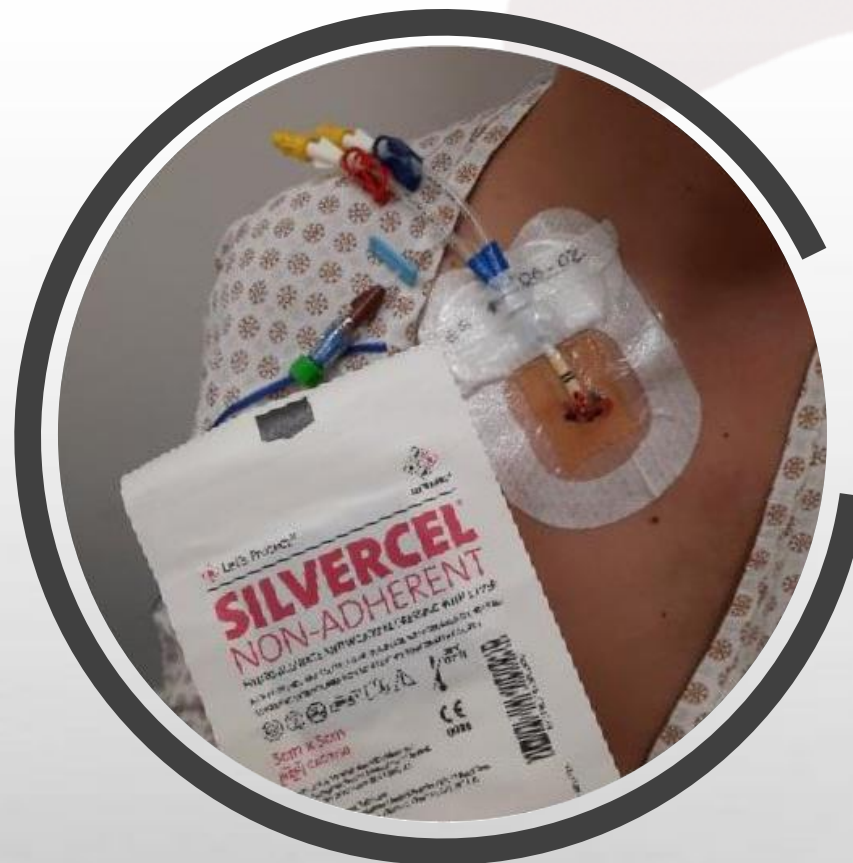\*Foto de acervo pessoal. Simulação para treinamentos.



# DIFERENCIAIS



**Coberturas  
Microporadas\***



**Sangramentos**  
Hidroalginato de Cálcio+Prata

**Cobertura Microporada Estéril:** indicado para dermatite irritativa e pele muito friável/fragilizada.

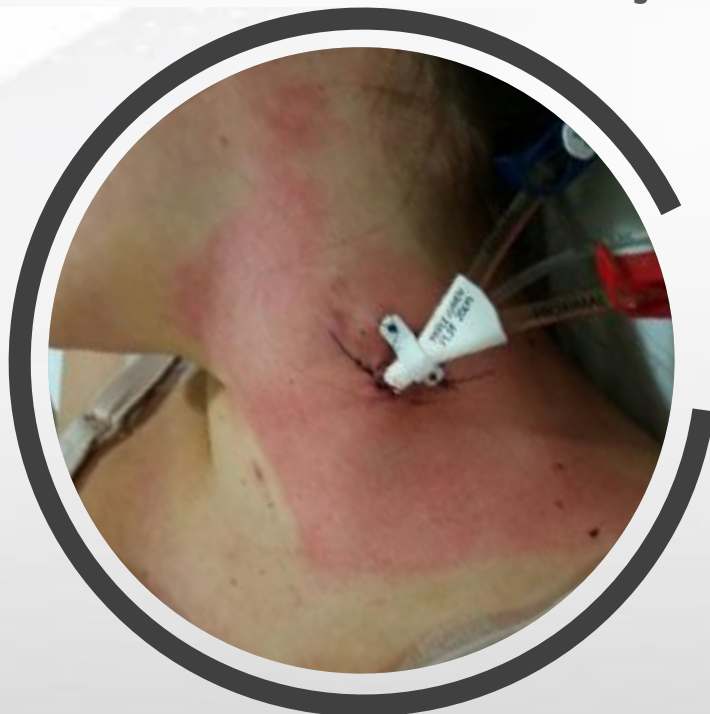\*Foto de acervo pessoal. Políticas de direito de imagem sob TCLE.

\*Foto de acervo pessoal. Simulação para treinamentos.



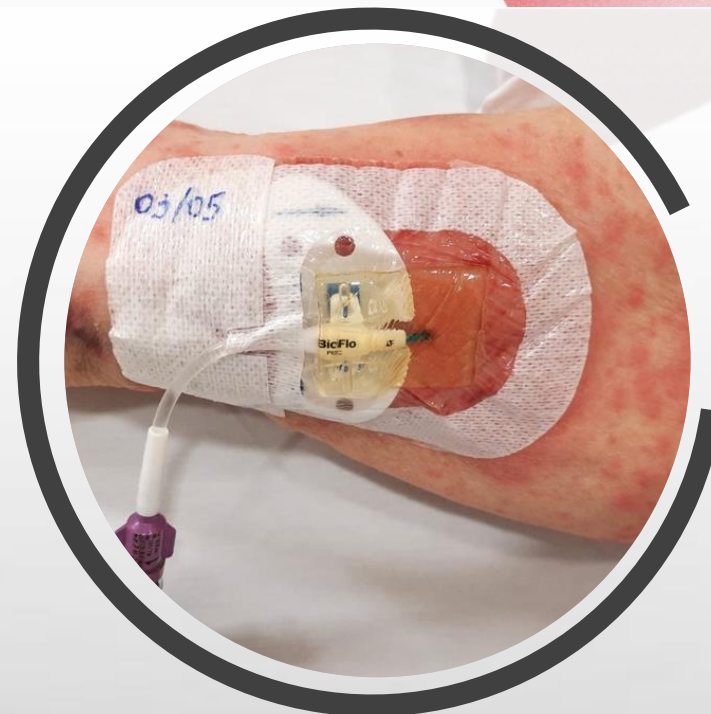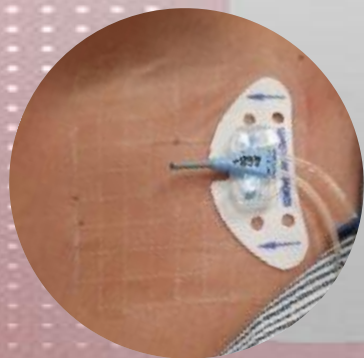
# DIFERENCIAIS

## Irritação da pele por adesividade



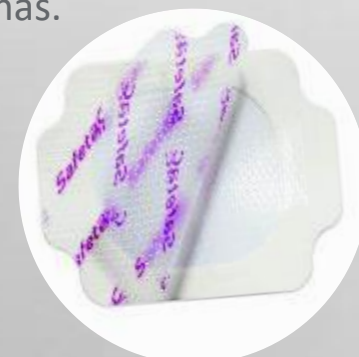**Dermatite de contato irritativa:**  
Área delimitada à área de exposição;  
Tipicamente tem curta duração.

Considerar uso de **Moldura** de placa de **Hidrocoloide**



**Dermatite de contato alérgica:**  
Resposta imunológica ao composto do antisséptico ou adesivo. Pode persistir por semanas.

**Cobertura siliconada:** Indicado para casos de alergia






# SINTOMA'24

PARCERIA   
soho  
society of hematologic oncology

APOIO INSTITUCIONAL  Educação e Pesquisa



Emerson Gonçalves

11-983126734

[egoegoliveira@gmail.com](mailto:egoegoliveira@gmail.com)