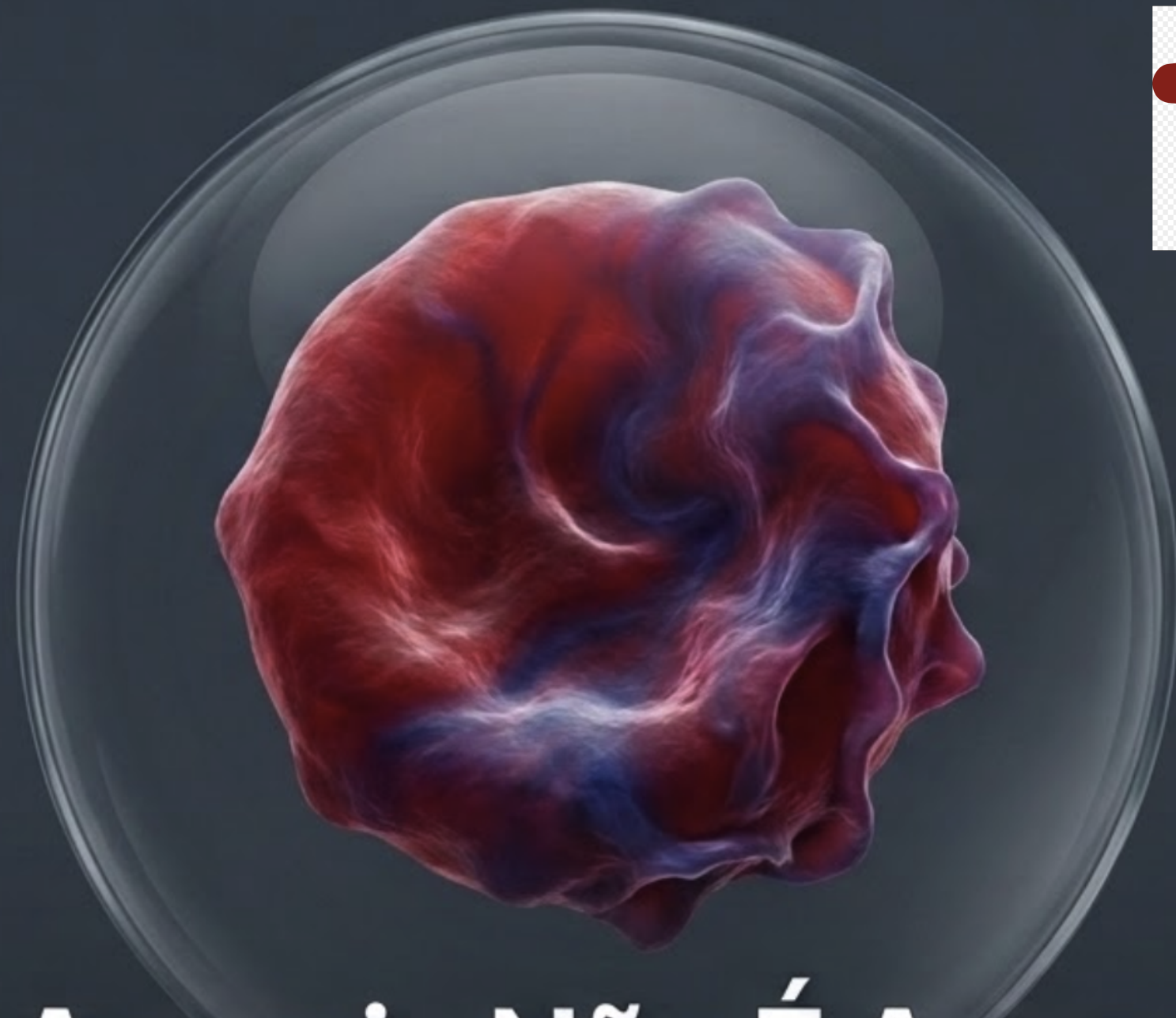



 **SINTOMA'26**  
14 A 16 DE MAIO HOTEL INTERCONTINENTAL | SÃO PAULO

PARCERIA  **soho**  
society of hematologic oncology

APOIO INSTITUCIONAL Faculdade  **bp**

# Quando a Anemia Não É Apenas Anemia

**Rodolfo Delfini Cançado**

Professor Adjunto da F.C.M. da Santa Casa de São Paulo  
Médico Hematologista do Hospital Samaritano - SP  
Coordenador do Comitê de Glóbulos Vermelhos e do Ferro  
da Associação Brasileira de Hematologia e Hemoterapia

# Declaração de Conflito de Interesses

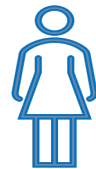De acordo com a resolução do Conselho Federal de Medicina nº 1595/2000 e Resolução da Diretoria Colegiada da ANVISA nº 96/2008, declaro vínculos de patrocínio para participação em estudos clínicos, conferências ou atividades de consultoria com as seguintes indústrias farmacêuticas:

**Nenhum**

# Anemia continua sendo muito comum (acomete 1/4 da população mundial)



Hb < 13 g/dL



Hb < 12 g/dL



Hb < 11 g/dL

“**Nunca** subestime uma queda na Hemoglobina.”

**Avaliação  
Inicial da  
Anemia**



**História Clínica  
e Exame Físico**



**Hemograma  
Completo &  
Reticulócitos**



**Morfologia  
Eritrocitária**

# Avaliação de Reticulócitos


**> 100.000 (ou > 2 a 3%)**

**Aumento da destruição ou  
perda de sangue**

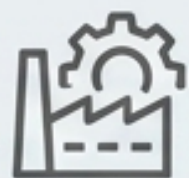**< 30.000 (ou < 0.5%)**

**Falha de produção**

Deficiência  
Nutricional /  
Doença Inflamatória  
Crônica

Alerta:   
Neoplasia /  
Disfunção Medular  
(SMD)

# Classificação Fisiopatológica das Anemias



## Diminuição da Produção

- Anemias Carenciais
- Doenças Inflamatórias Crônicas
- Doenças da Medula Óssea
- Medicamentos
- Doenças Infecciosas



## Aumento da Destruição (Hemólise)

- Defeitos do glóbulo vermelho
- Agressões externas ao glóbulo vermelho

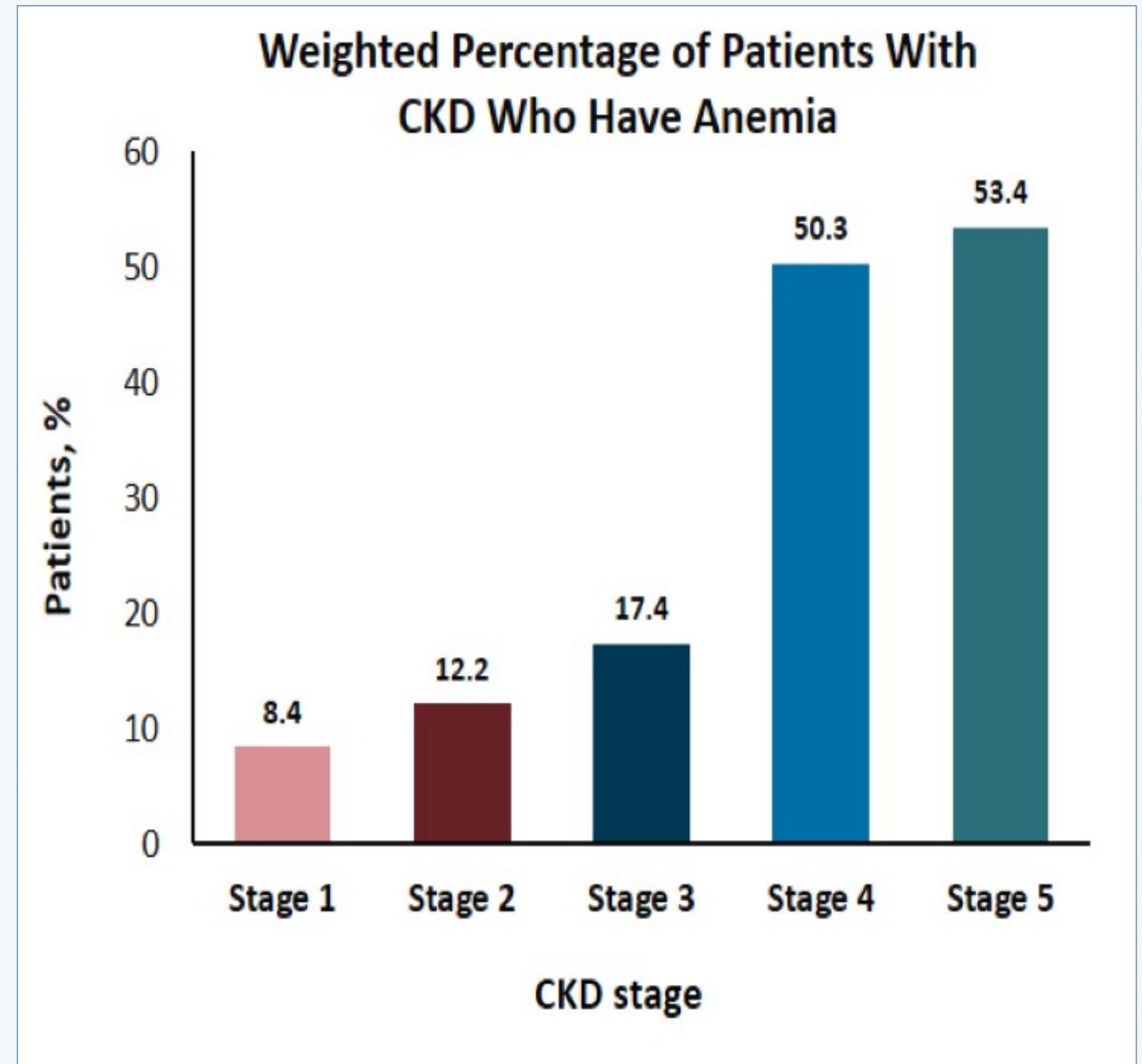
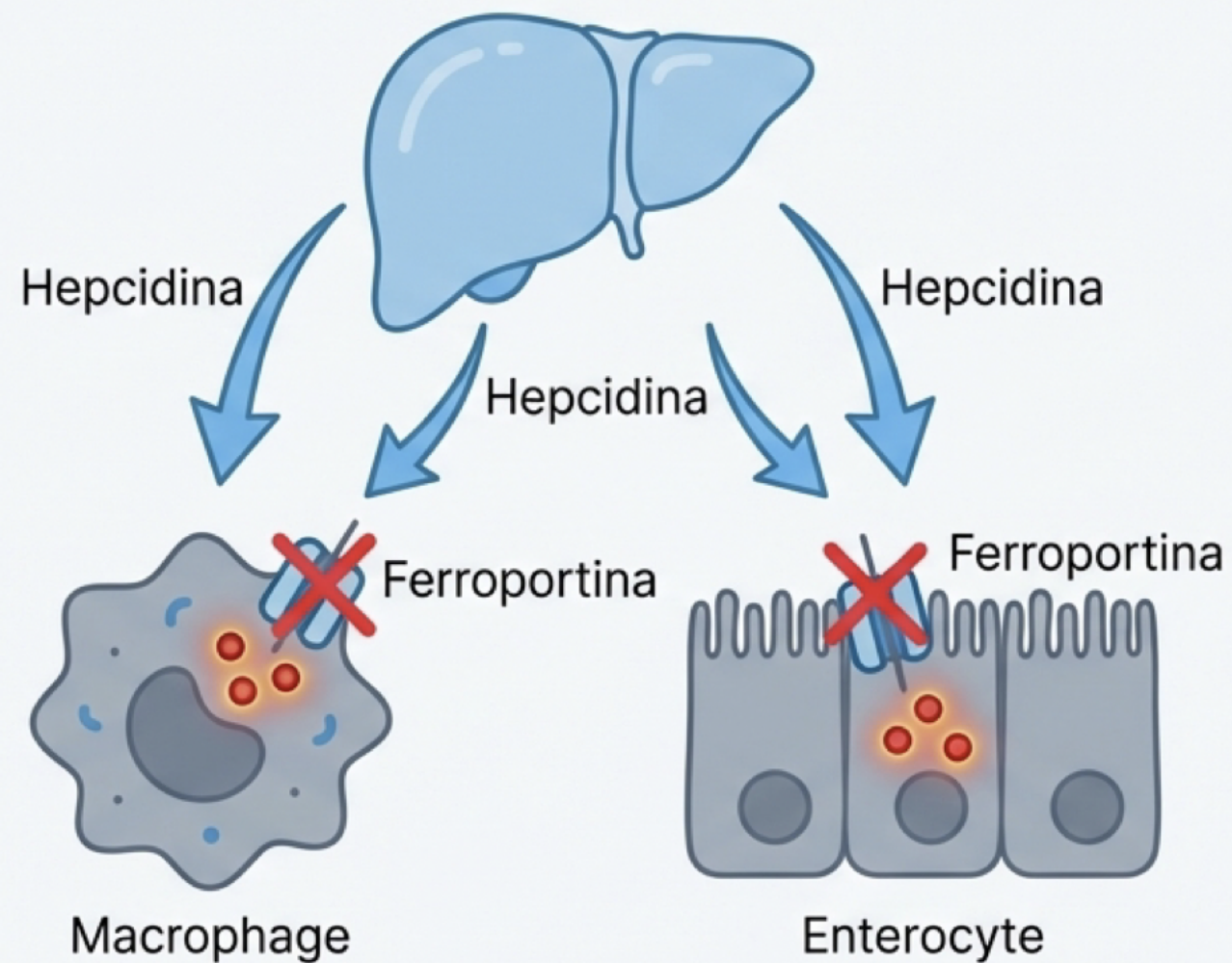


## Perda Sanguínea

- Sangramento uterino anormal
- Sangramento GI
- Medicamentos
- Distúrbios da hemostasia

# Anemia da Inflamação

## Anemia da Inflamação: O Efeito Heparidina



# Caso Clínico

**Perfil clínico:** Homem, 58 anos.

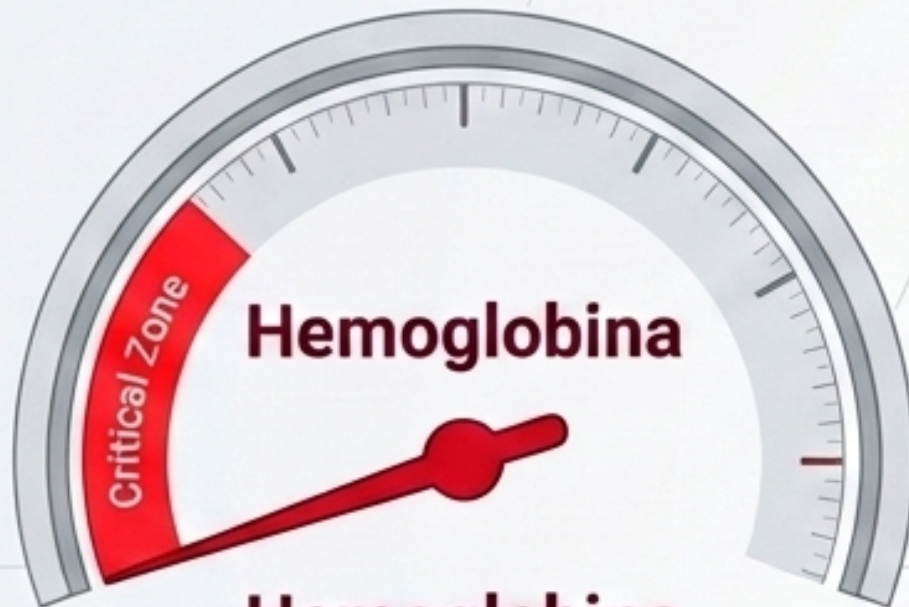
**Sintomas:** Fadiga progressiva há 3 meses.  
Dispneia aos mínimos esforços.

**Exame Físico:** Palidez cutâneo-mucosa acentuada (3+/4+). Sem linfadenopatia, icterícia ou petéquias. Sopro sistólico 2+/6+ (foco mitral).



**História prévia:** Timoma ressecado há 2 anos.

# Caso Clínico

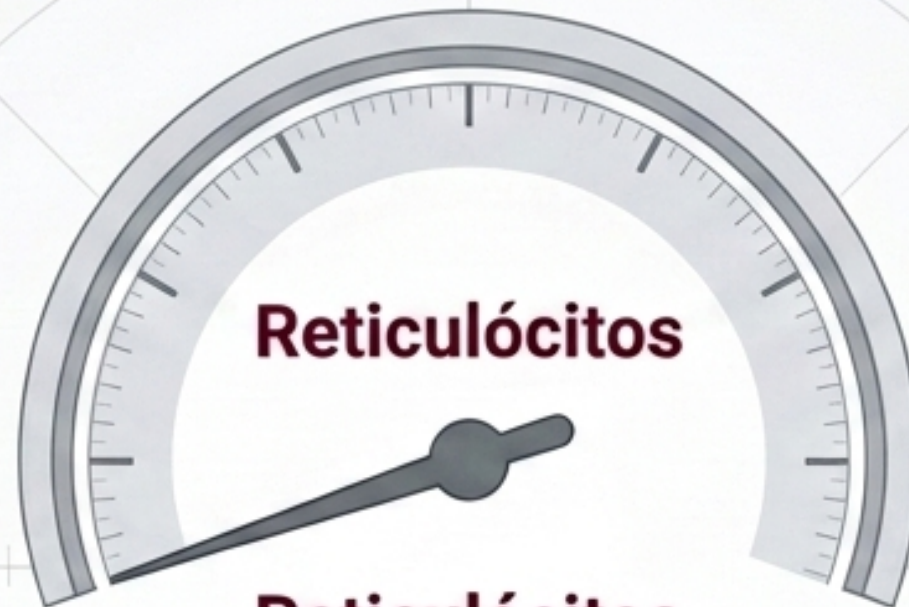

**Hemoglobina**

**Hemoglobina**

**5.8 g/dL**

(Ref: 13.5-17.5)

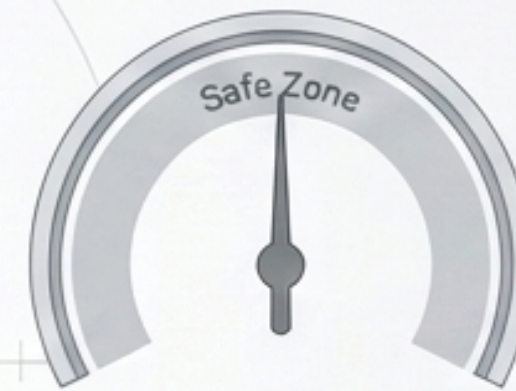

**Reticulócitos**

**Reticulócitos**

**0.3% / 8.500/ $\mu$ L**

(Ref: 25.000-85.000)



**Leucócitos**

**7.200/ $\mu$ L**



**Plaquetas**

**245.000/ $\mu$ L**

**Retenção Absoluta de Produção**

**LDH 285 U/L (Normal)**

**B12/Ácido Fólico (Normais)**

**EPO 485 mU/mL (Elevada)**

# Afunilando o Diagnóstico Diferencial

~~Anemia Aplástica~~

Descartada por  
Plaquetas/Leucócitos Normais

~~Anemia de Doença Crônica~~

Descartada pela Gravidade da  
Anemia e Reticulocitopenia

~~Infeção por Parvovírus B19~~

Descartada por PCR Negativo  
(IgG Pos para infecção prévia)


~~Hipotireoidismo~~

Descartada por TSH Normal  
(2.1 mUI/L)



**Imperativo Clínico: Biópsia de Medula Óssea**

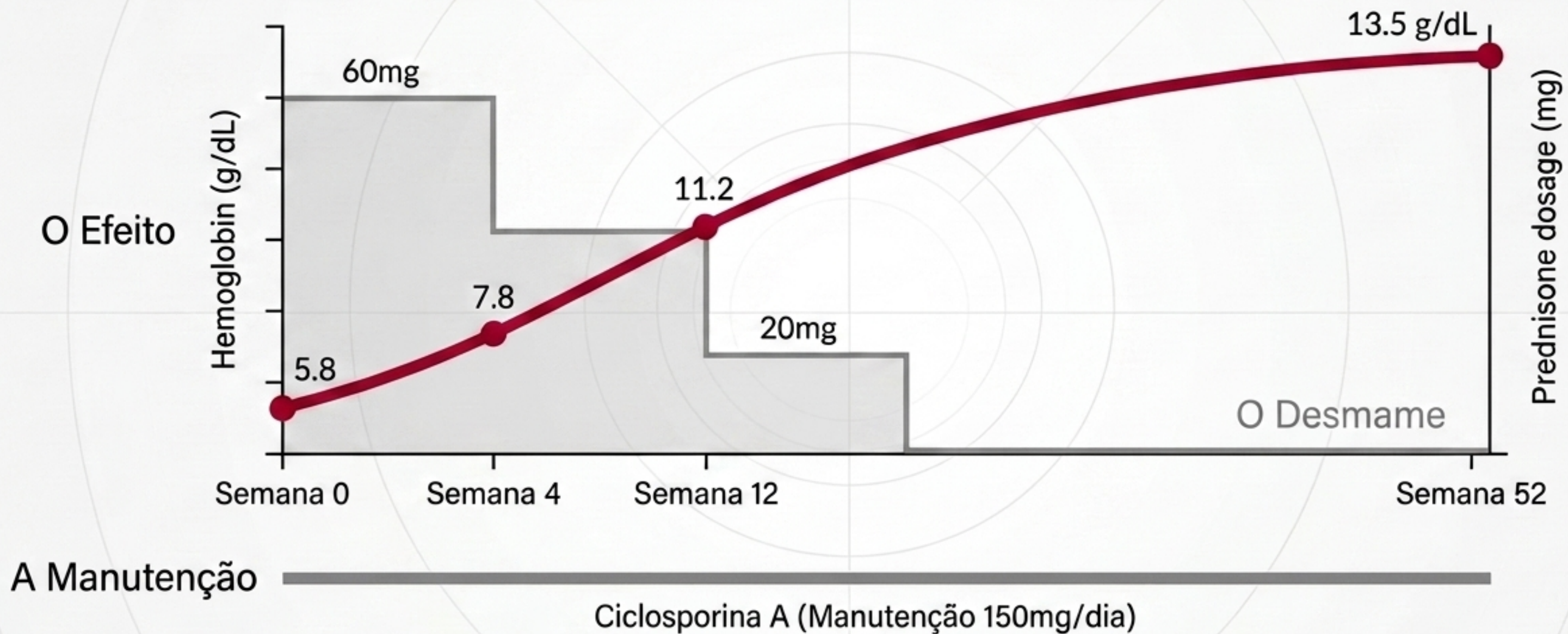
# Caso Clínico



## **Aplasia Pura de Série Vermelha Secundária a Timoma (PRCA pós-timectomia)**

Imunidade celular (linfócitos T) bloqueando ativamente a diferenciação eritroide.

# A Jornada de Recuperação (Semanas 0 a 52)



# Caso Clínico



**Perfil:** Mulher, 34 anos, previamente hígida.

**Sintomas:** Evolução hiperaguda (2 dias). Cefaleia, seguida de confusão mental profunda e desorientação.

**Exame Físico:** Glasgow 14. Petéquias e equimoses generalizadas. Icterícia leve (1+/4+). Taquicardia (108 bpm).

# Caso Clínico

Plaquetas:

**18.000/ $\mu$ L (Crítico)**

Hemoglobina: **7.2 g/dL**

(Reticulócitos altos: 8.5%)

**LDH: 1.850 U/L**

(Destrução celular maciça)

Haptoglobina: Indetectável

Coagulograma: Normal

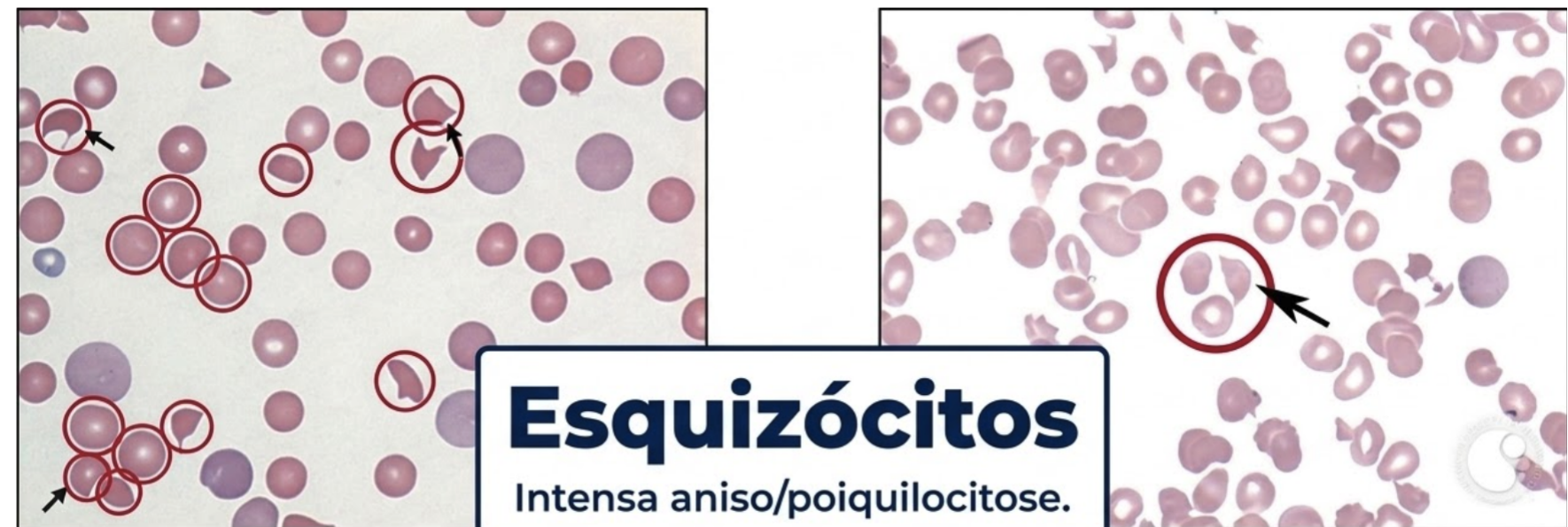Leucócitos/neutrófilos normais

Creatinina 1,4 mg/dL

TP/TTPA/INR normais

Fibrinogênio normal

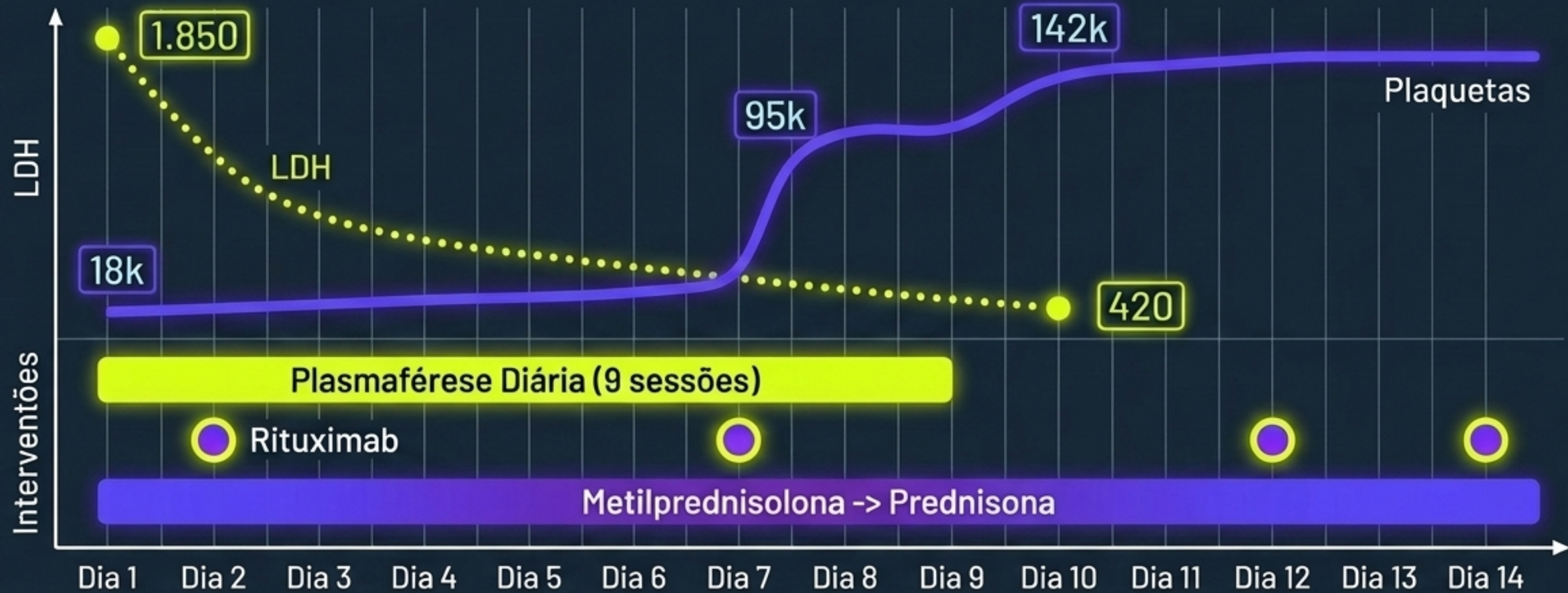
Coombs direto: negativo



Diag. Diferencial: PTT, SHUa, CIVD

Diagnóstico = Púrpura Trombocitopênica Trombótica

# Intervenção Tripla e Resolução Dinâmica



Resolução laboratorial em D10.

Sem intervenção mecânica (Plasmaférese), mortalidade >90%.

# Caso Clínico

## PERFIL DO PACIENTE

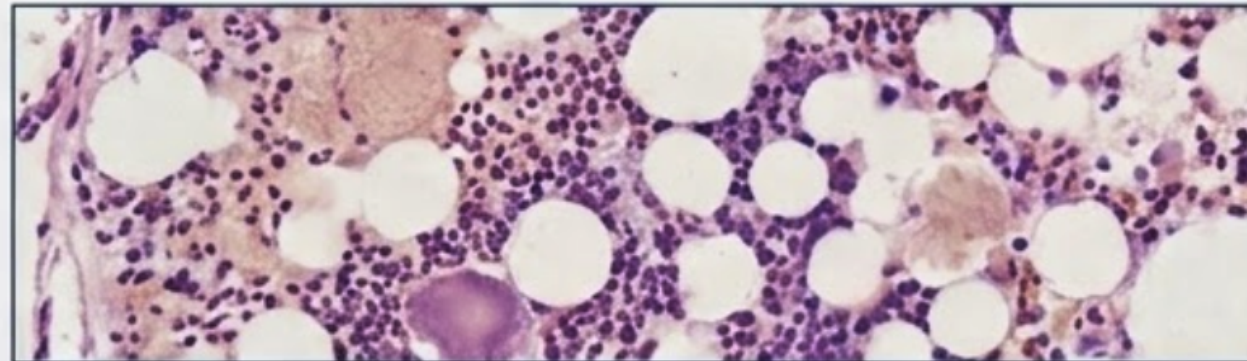


### Idade/Sexo:

43 anos, Masculino

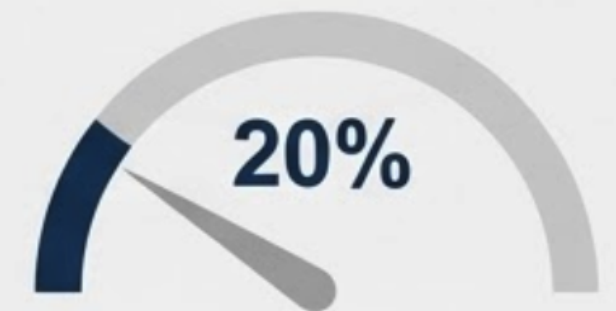**Cenário:** Consulta Hematológica Inicial

## QUADRO CLÍNICO E EXAMES (ANO 0)



- **Sinais:** Pancitopenia com necessidade de transfusões de hemácias e plaquetas. Reticulocitopenia evidente.
- **Biópsia de Medula Óssea:** Hipoplasia severa. Triagem para infecções e deficiências nutricionais: Negativa.
- **Marcadores de Hemólise:** LDH normal, DAT Negativo.

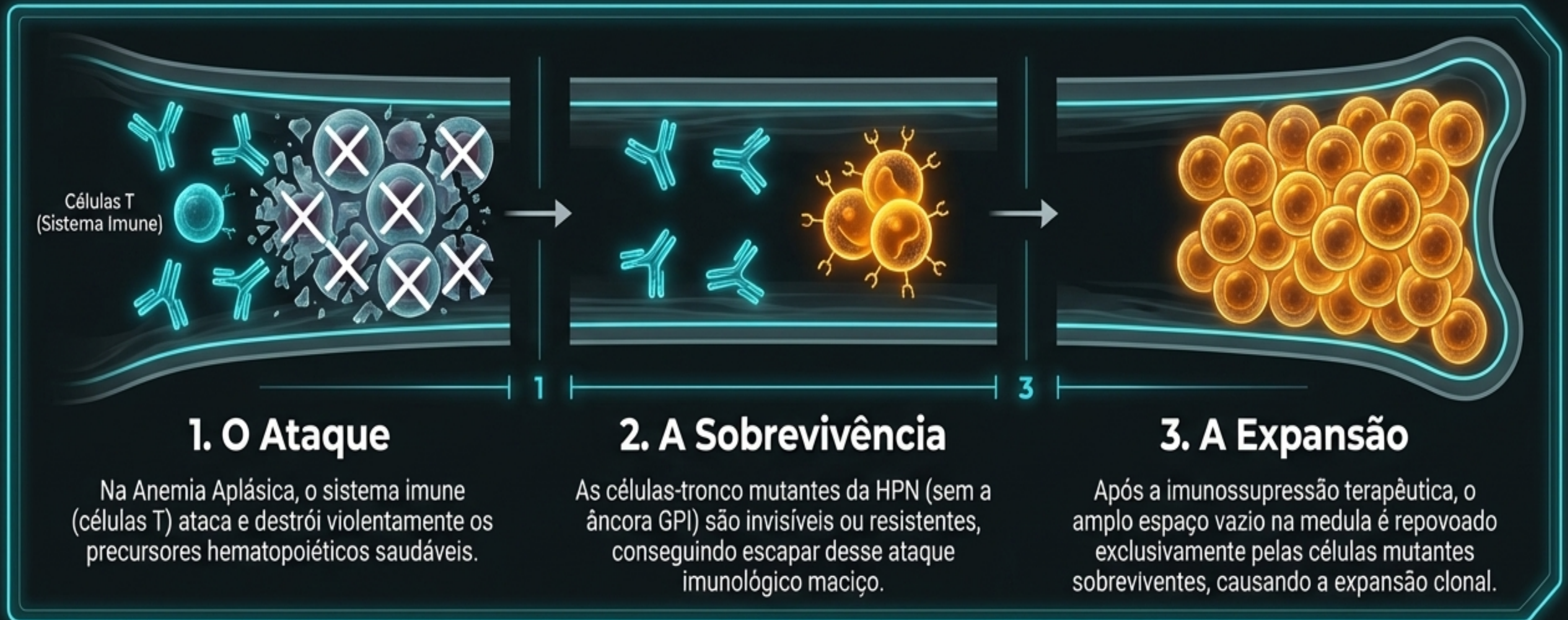
## O CLONE INICIAL



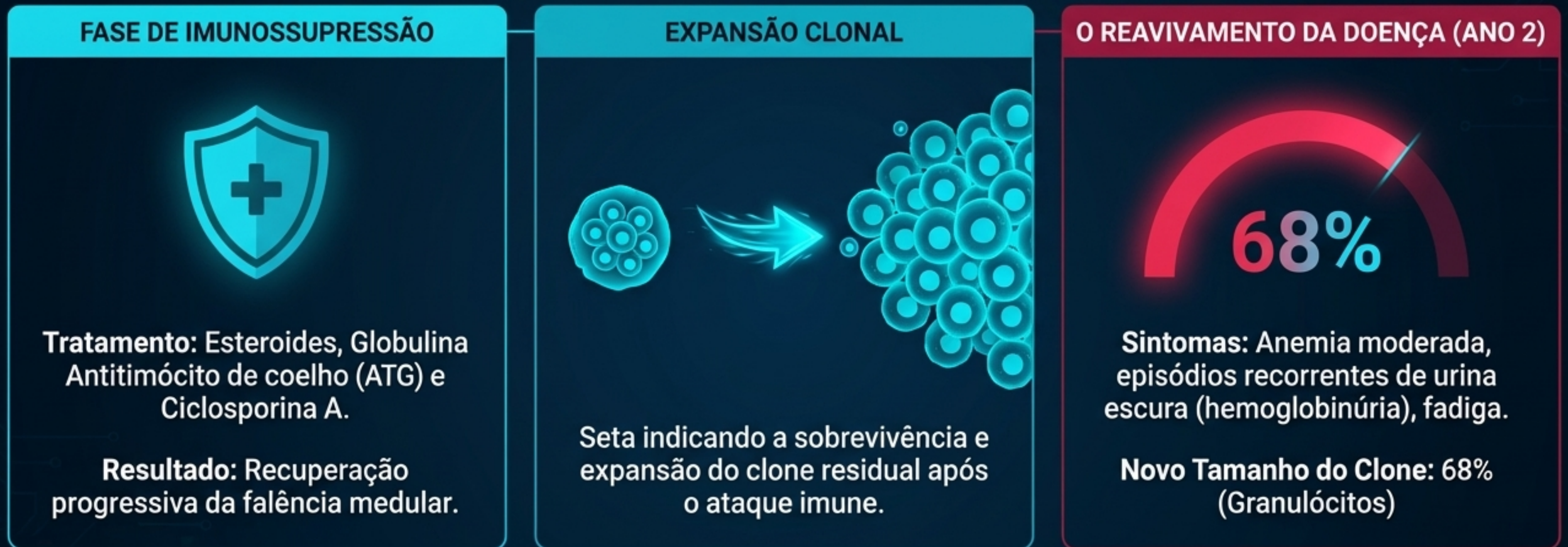
Clone GPI negativo

**Diagnóstico Inicial:**  
Anemia Aplástica Severa com clone HPN.

# Anemia Aplástica e Clone GPI negativo: a teoria da hematopoese residual




# A Dinâmica do Clone HPN: Evolução de 2 Anos



Anemia Aplástica Grave + Clone GPI negativo

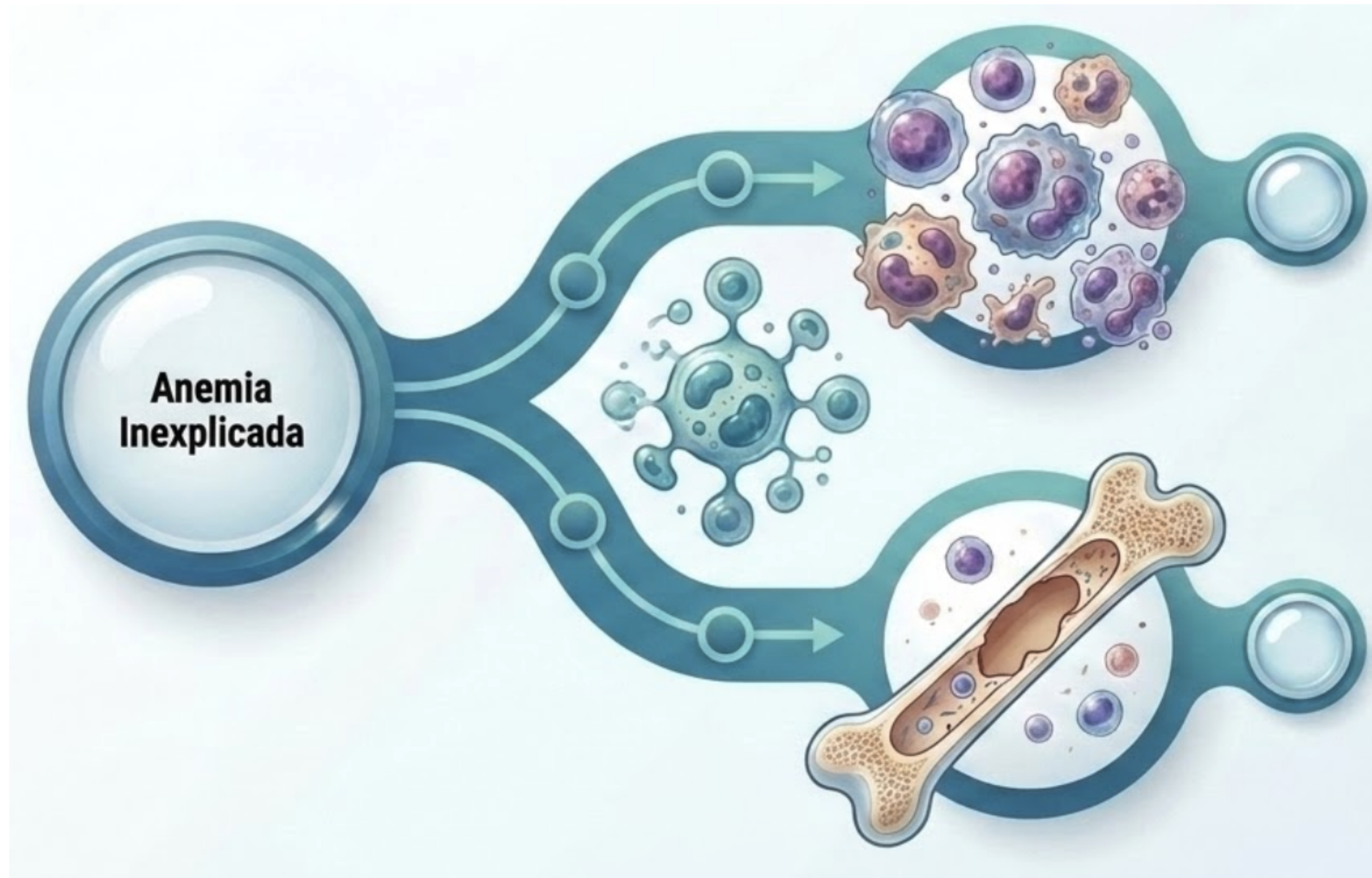


Anemia Aplástica Grave + HPN Clássica Hemolítica



Iniciou tratamento com Ravulizumabe

# Quando a anemia esconde uma doença crônica



**Síndrome  
Mielodisplásica**

**Falência da Medula  
Óssea:**

- Mielofibrose
- Imunomediada (AA)
- Associada à HPN
- Congênita (mutações germinativas)

## CBC Lab dashboard

Date

27/07/2021 09:23:00 AM

Specimen ID

10000000001

Hemoglobina (Hb) 16.0 g/dL

Hematócrito (Ht) 42.2 %

Volume Corpuscular Médio (VCM) 105.0 fL

Hemoglobina Corpuscular Média (HCM) 33.0 pg

Concentração de Hemoglobina Corpuscular Média (CHCM) 36.2 g/dL

Amplitude de Distribuição dos Eritrócitos (RDW) 21.2 %

Reticulócitos (%) 0.3 %

Reticulócitos [ $10^9/\mu\text{L}$ ] 2.5  $10^9/\mu\text{L}$

Leucócitos Totais (WBC) 2.5  $10^9/\mu\text{L}$

Neutrófilos Segmentados (%) 54.0 %

Linfócitos (%) 32.2 %

Monócitos (%) 10.5 %

Eosinófilos (%) 2.7 %

Basófilos (%) 0.3 %

Plaquetas (PLT) 80  $10^9/\mu\text{L}$

Volume Plaquetário Médio (VPM) 11.0 fL

### VCM Aumentado: A Macrocitose Inexplicada

Anemia é tipicamente macrocítica em 90% dos casos de SMD.

### Reticulócitos Baixos:

O caráter não regenerativo é a pista fundamental de falha medular.

### Múltiplas Linhagens:

Bicitopenia ou pancitopenia (trombocitopenia e/ou neutropenia) presente em ~33% dos casos. O sinal de alerta hematológico mais grave.

**A presença de 2 ou mais citopenias persistentes (>6 meses) eleva exponencialmente a probabilidade de SMD.**

### **Anemia**

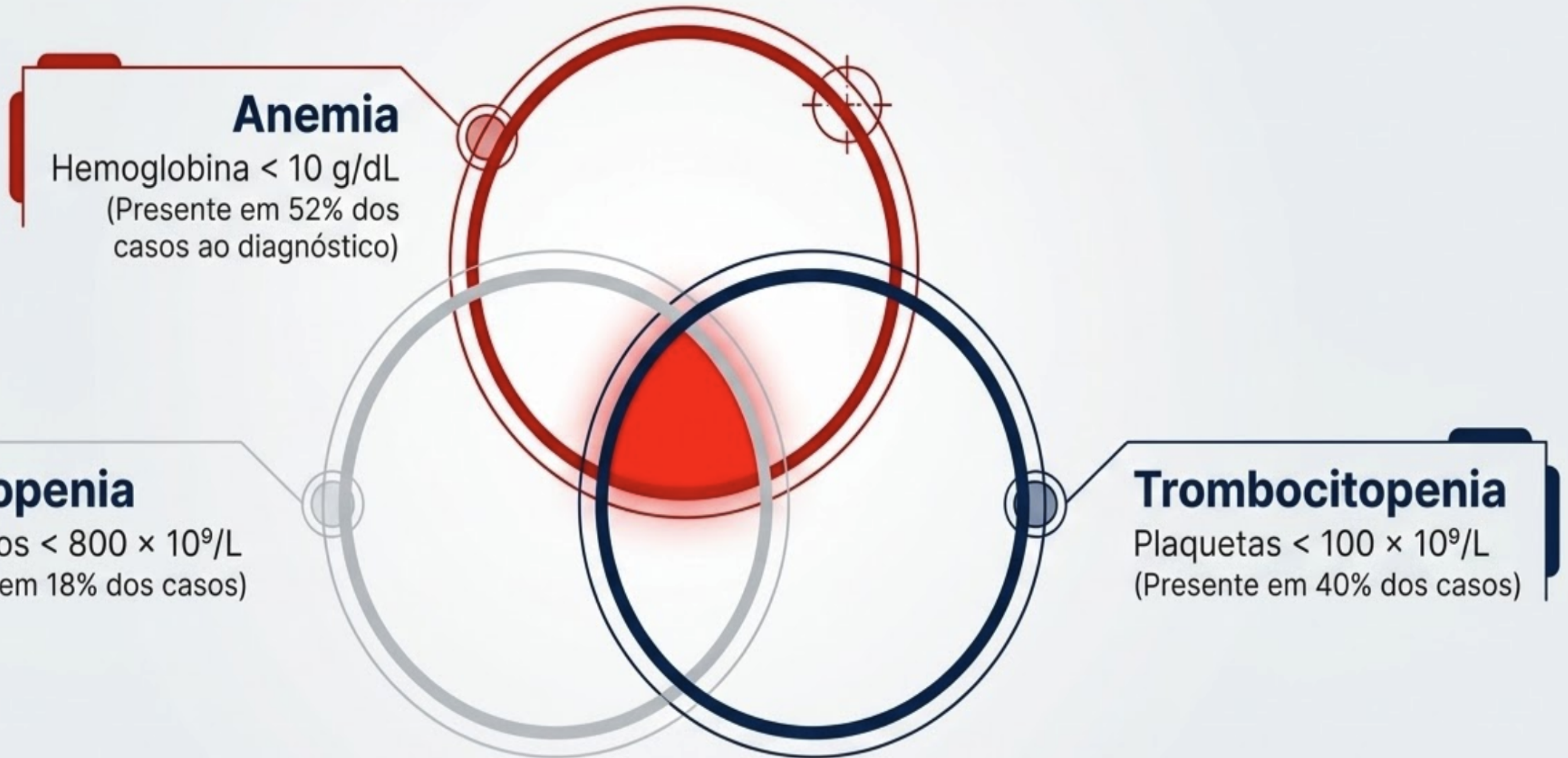
Hemoglobina < 10 g/dL  
(Presente em 52% dos casos ao diagnóstico)

### **Neutropenia**

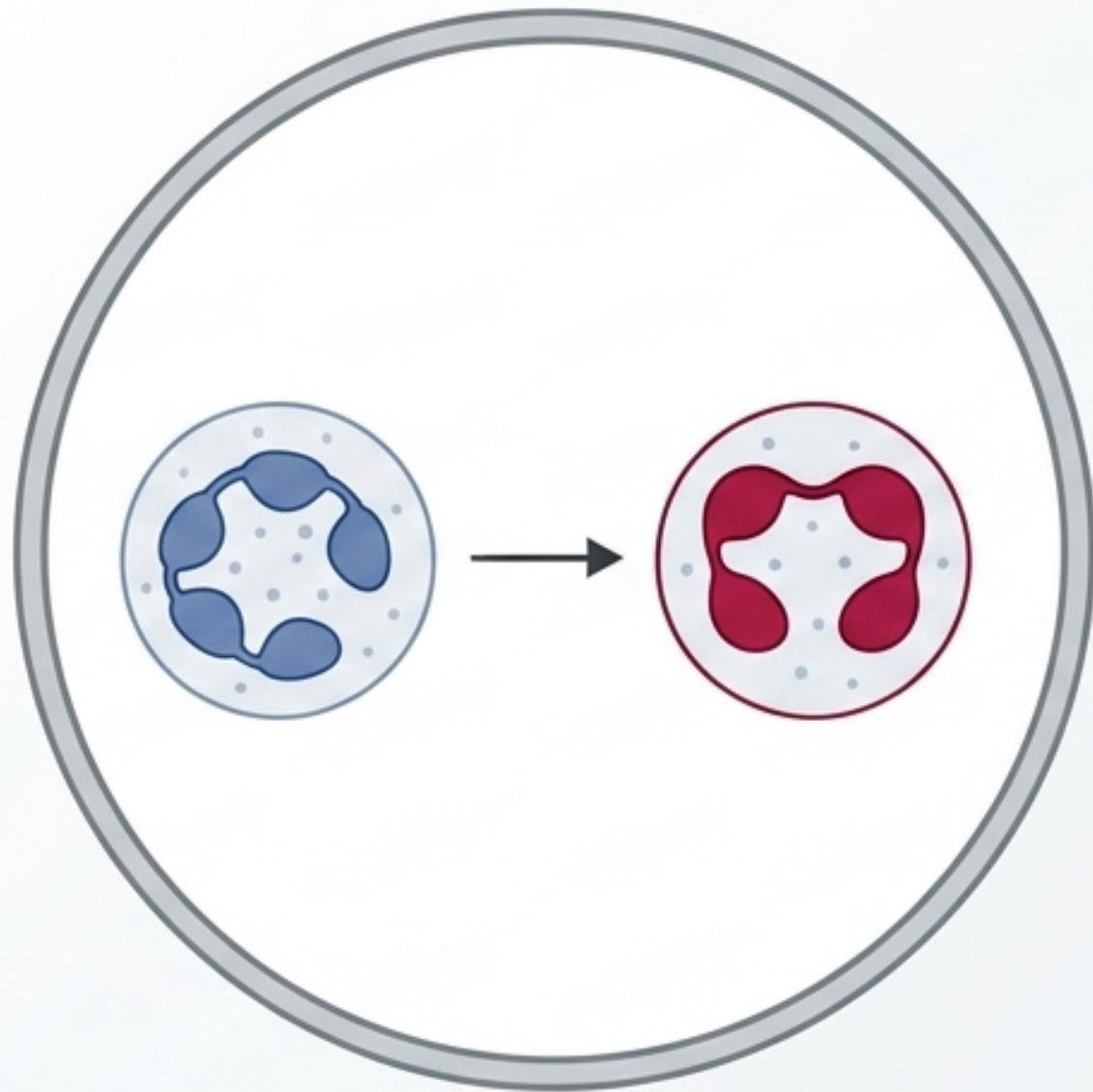
Neutrófilos <  $800 \times 10^9/L$   
(Presente em 18% dos casos)

### **Trombocitopenia**

Plaquetas <  $100 \times 10^9/L$   
(Presente em 40% dos casos)

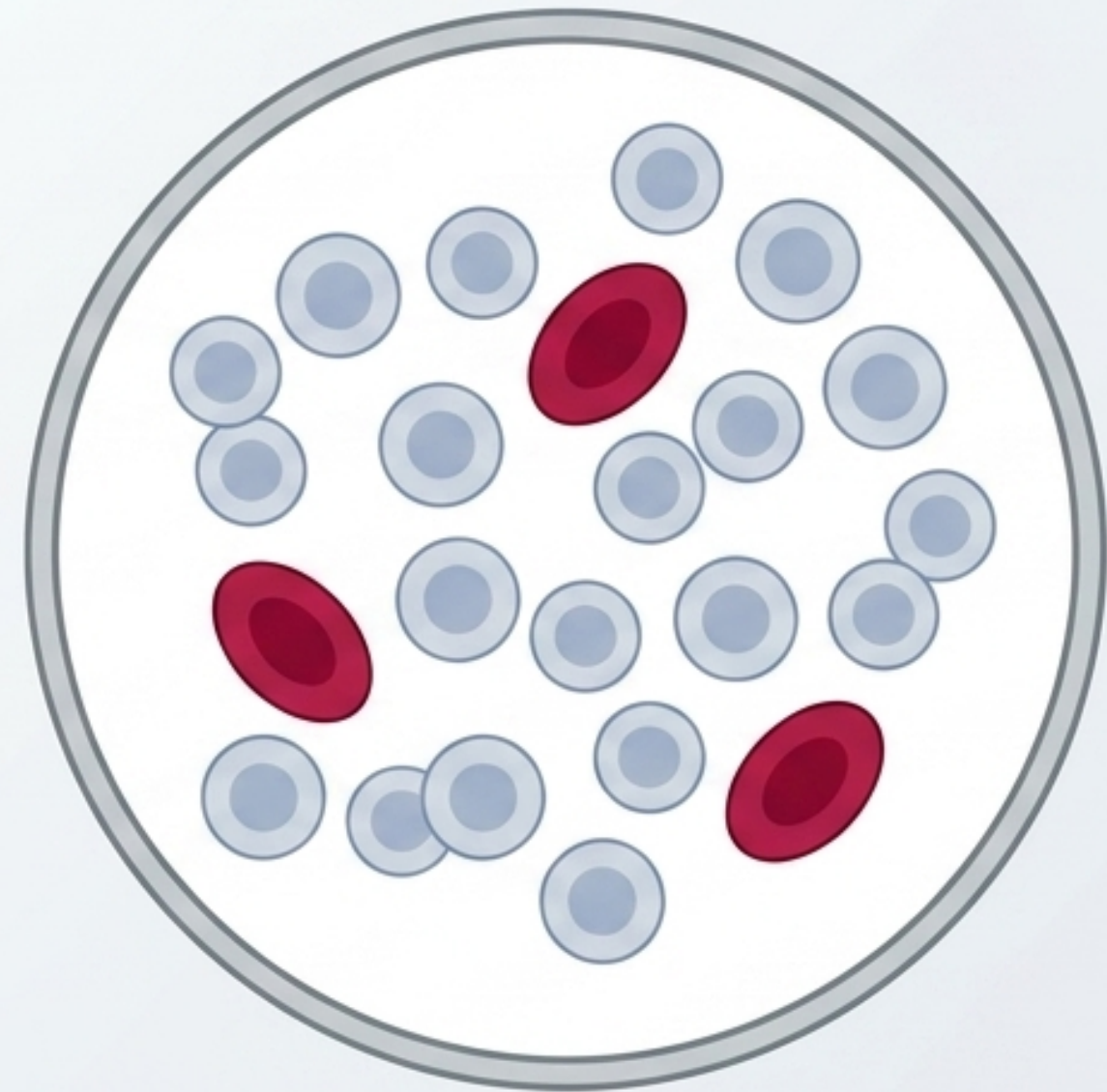


# A Lente Microscópica: Evidências de Displasia (SMD)



## **Pseudo-Pelger-Huët:**

Neutrófilos hipogranulares e/ou hipolobulados.  
Achado clássico de falha de maturação.



## **Macroovalócitos e populações dimórficas:**

Crucial: Esta morfologia difere estruturalmente da macrocitose por deficiência simples de B12/folato.

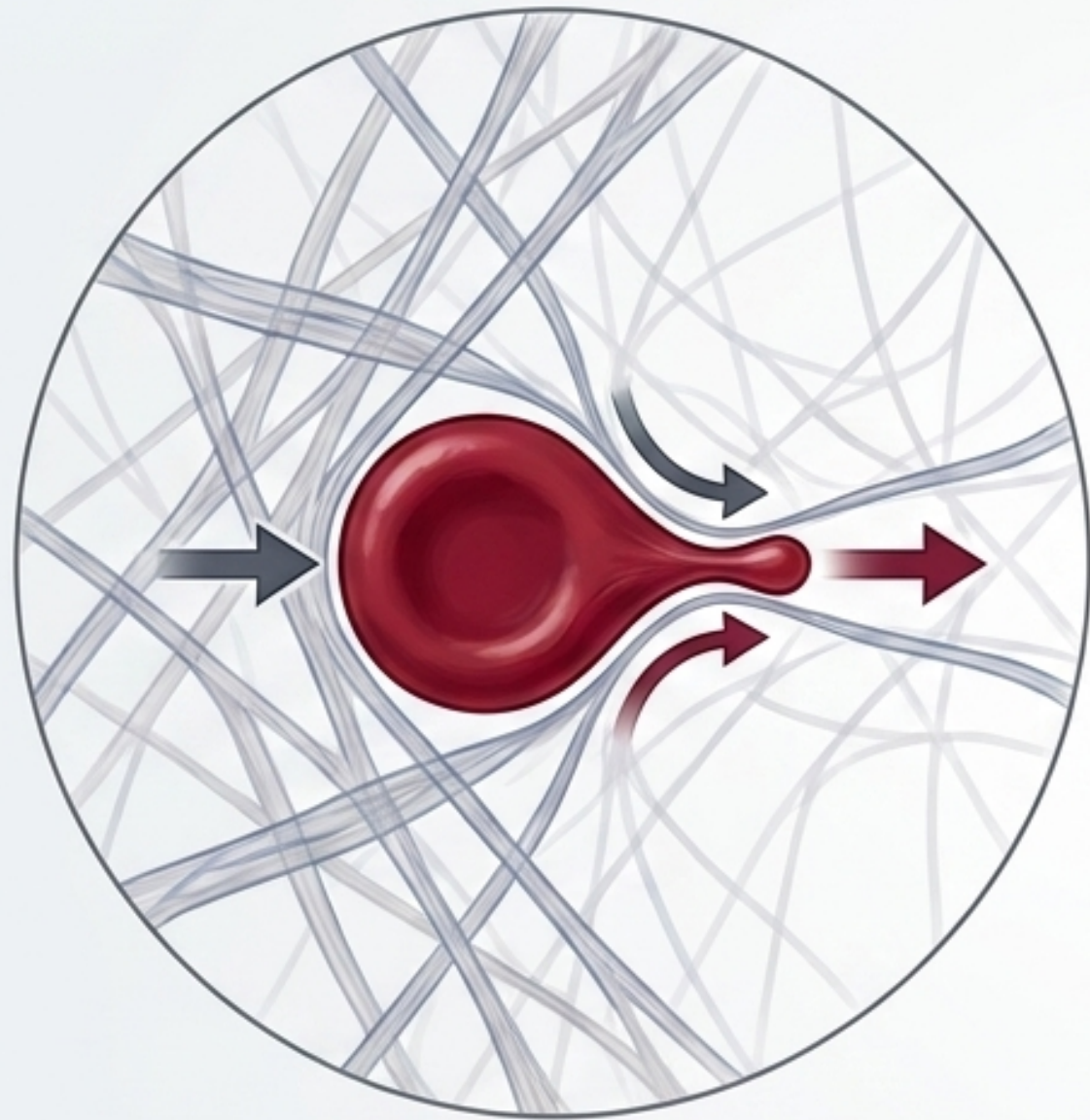
A presença de blastos circulantes (<5%) pode ocorrer, aumentando em fases avançadas da doença.

# Sintomas e Sinais que auxiliam no diagnóstico diferencial

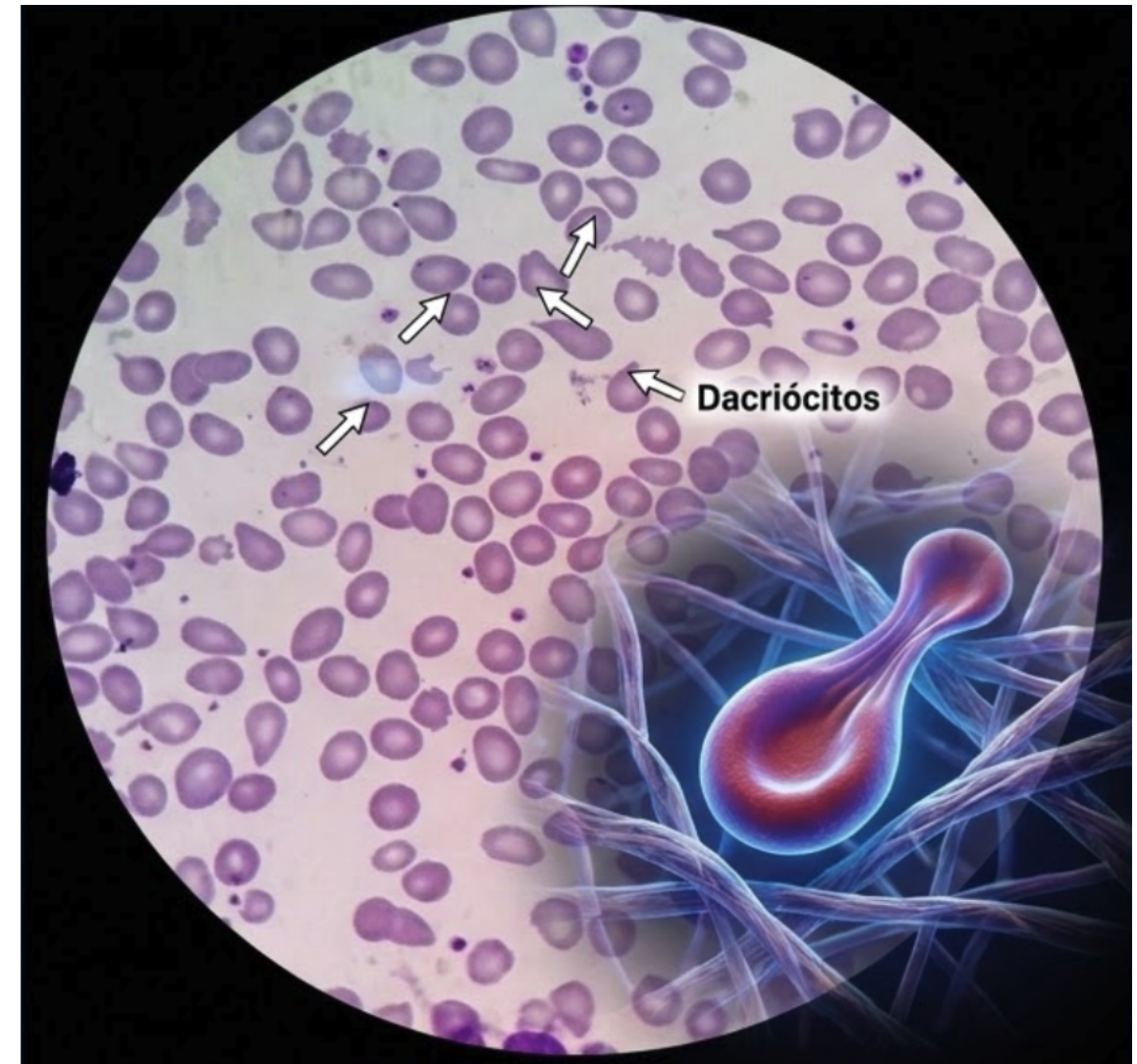
	<b>Anemias Benignas</b>	<b>SMD (Mielodisplasia)</b>	<b>Mielofibrose (Neoplasia)</b>
<b>Sinais Gerais</b>	Fadiga, Dispneia, Palidez	Fadiga intensa (Anemia refratária)	Fadiga, Perda Ponderal >10%
<b>Falência de Linhagens</b>	Raro (foco na linhagem vermelha)	Epistaxe, Sangramento Gengival, Equimoses, Infecções Recorrentes (Citopenias)	Presente em estágios avançados
<b>Sinais Sistêmicos/Órgãos</b>	Ausente	Ausente ou leve	Sudorese Noturna, Febre, Prurido, Esplenomegalia

A anemia de origem medular não se revela por um único sintoma patognomônico, mas pela intersecção entre sintomas sistêmicos, falência de linhagens e arquitetura celular distorcida.

# A Lente Microscópica: O Rastro da Fibrose (MF)

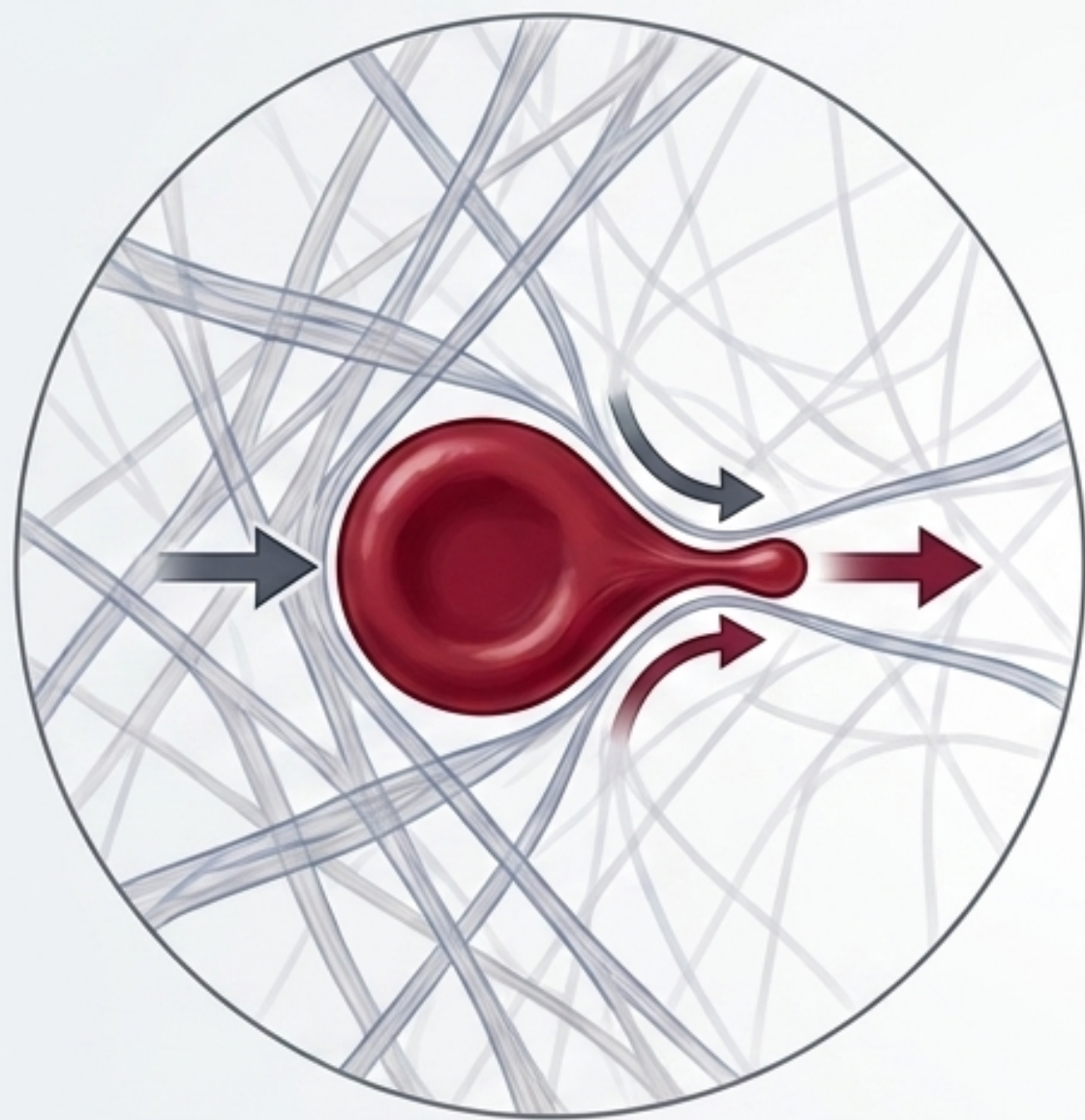


Dacriócitos: Hemácias em lágrima. Ocorrem devido ao dano mecânico durante a passagem pelas sinusóides de uma medula fibrótica.

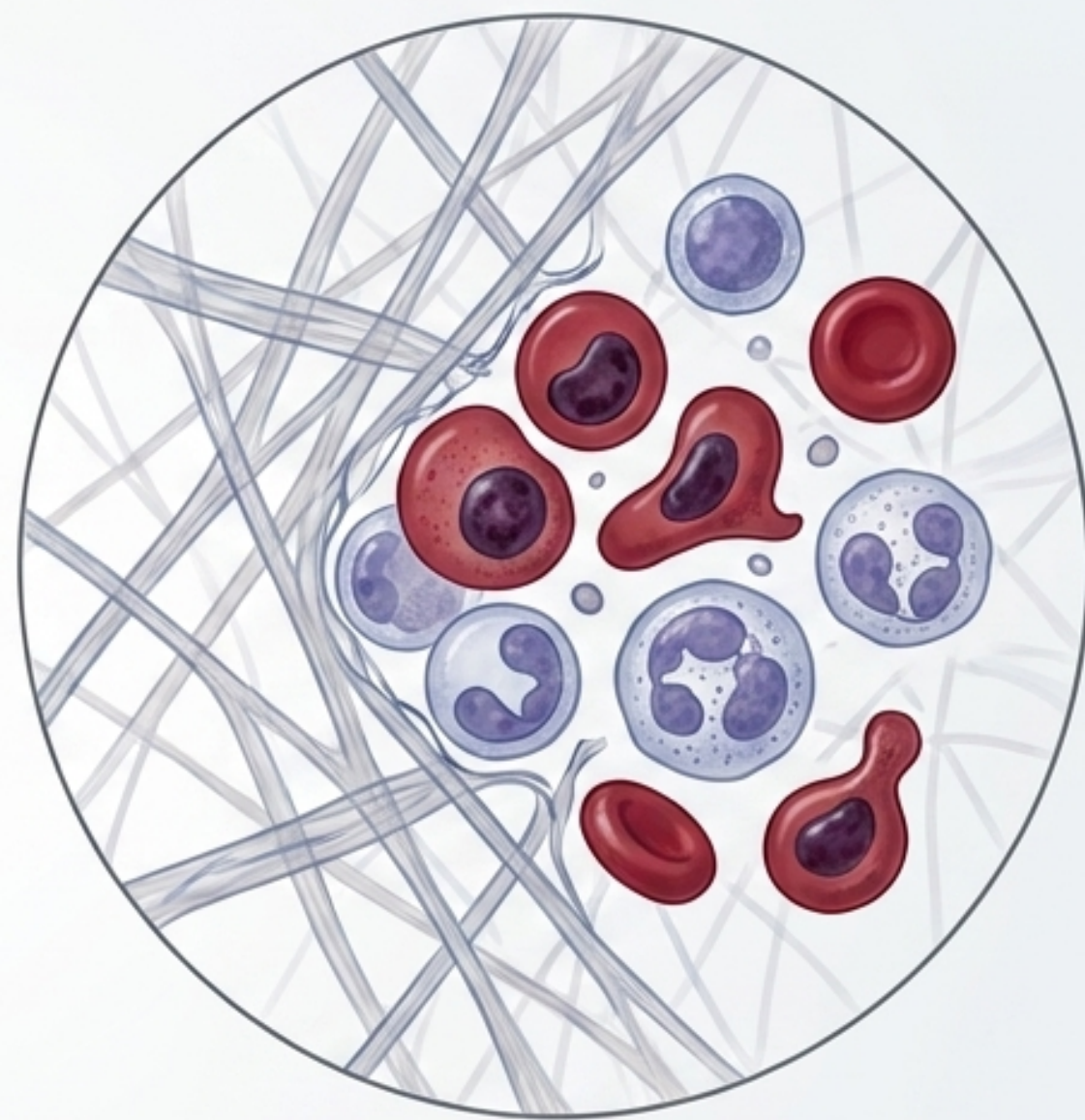


Estudo com 35.086 esfregaços de sangue periférico: 30% dos pacientes com dacriócitos apresentavam esplenomegalia

# A Lente Microscópica: O Rastro da Fibrose (MF)

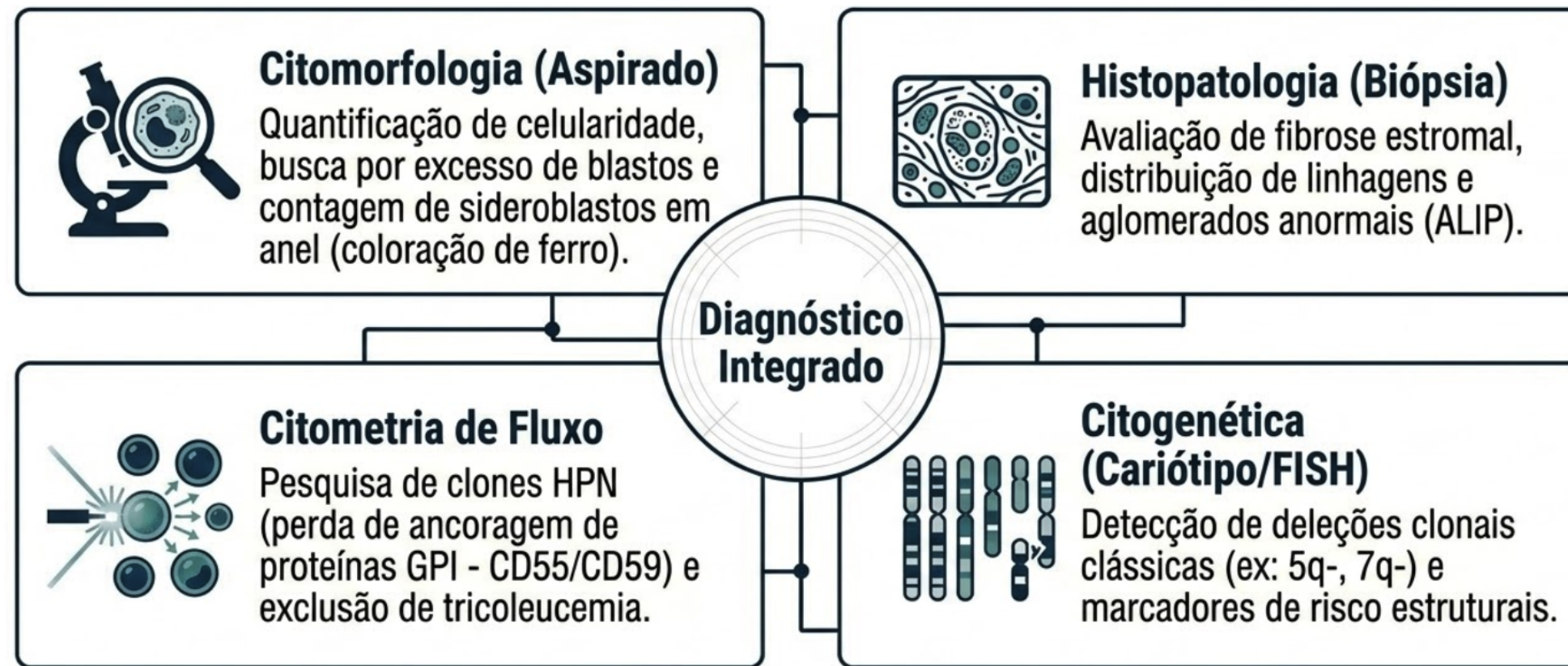
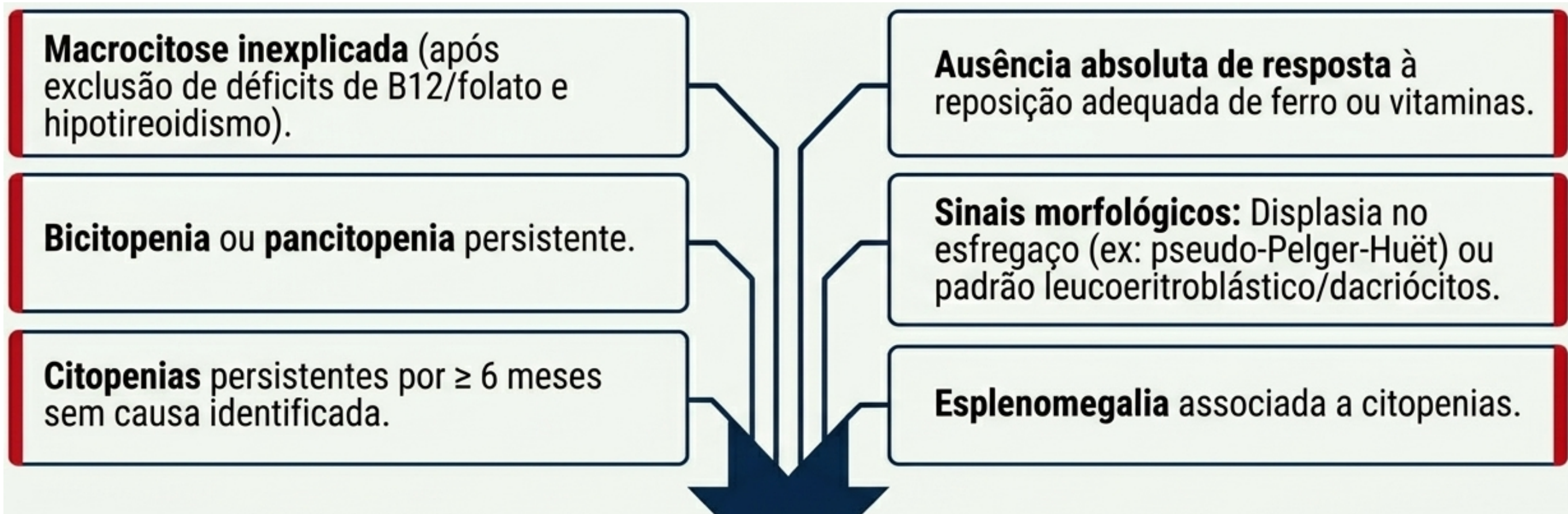


Dacriócitos: Hemácias em lágrima. Ocorrem devido ao dano mecânico durante a passagem pelas sinusóides de uma medula fibrótica.




Leucoeritroblastose: Eritroblastos e granulócitos imaturos circulantes. O microambiente medular hostil força a liberação de células antes da maturação completa.

**Quando a anemia exige investigação mais “profunda” (Diretrizes NCCN)**



# Painel Mielóide por Sequenciamento de Nova Geração (NGS)



1. Comprova clonalidade em citopenias idiopáticas.

2. Refina o prognóstico e guia opções terapêuticas.

3. Detecta marcadores DRF (Doença Residual Mensurável) pós-transplante.

**“Nunca** subestime uma queda na Hemoglobina.”

---

**Obrigado !!**

Rodolfo D. Cançado

[rodolfo.cancado@gmail.com](mailto:rodolfo.cancado@gmail.com)

WhatsApp: 11999355888

Instagram: drrodolfocancado