



SINTOMA²⁶

14 A 16 DE MAIO | HOTEL INTERCONTINENTAL | SÃO PAULO

PARCERIA **soho**
society of hematologic oncology

APOIO INSTITUCIONAL Faculdade **bp**

GERENCIAMENTO
E PRODUÇÃO

RV+
EVENTOS

Estratégias Terapêuticas e Decisão Clínica

Clinical Case Conference

Entre decisões clínicas e acesso: linha de cuidado no mieloma múltiplo na era do biespecífico



**FAUZE LUTFE
AYOUB**



**BRENO MORENO
DE GUSMÃO**



**VICTOR EMMANUEL
GUILHERME DE
ALBUQUERQUE ALMEIDA**



**CRISTINA DE PAULA
NOVAES**



Paciente masculino,
58 anos,
previamente ativo,
ECOG 1,
hipertenso controlado, sem doença cardíaca relevante.

Procura atendimento por dor lombar progressiva há 3 meses, fadiga, perda ponderal de 5 kg e piora recente da função renal.

Ao exame físico: palidez cutaneomucosa, dor à percussão lombar, sem linfonodomegalias, sem hepatoesplenomegalia.

Exames complementares: anemia, lesão renal aguda, hipercalcemia e lesões líticas

Biópsia de medula óssea: 65% de plasmócitos clonais com restrição Kappa.



Daratumumabe + bortezomibe + lenalidomida + dexametasona — Dara-VRd, por 4 ciclos, seguido de coleta de células-tronco e transplante autólogo. Resposta = VGPR

TMO autólogo = Mel 200 Resposta = Resposta Completa

2 ciclos de consolidação com Dara-VRd.

Manutenção com lenalidomida associada a daratumumabe

Primeira recaída -- elevação de pico monoclonal + novas lesões líticas + 35% plasmócitos na medula óssea

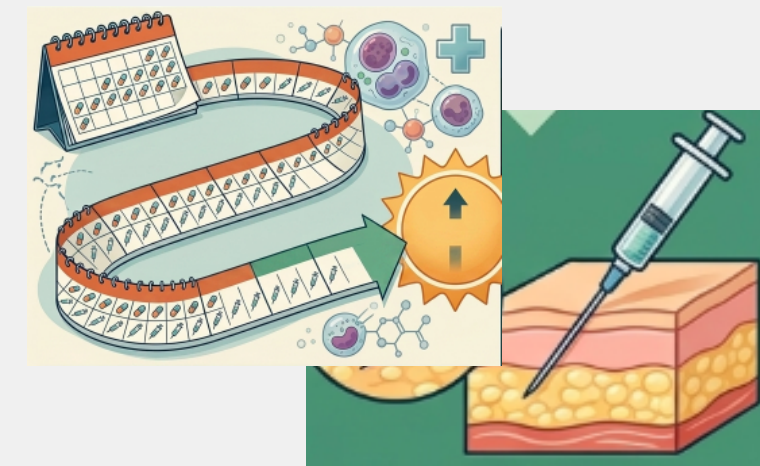
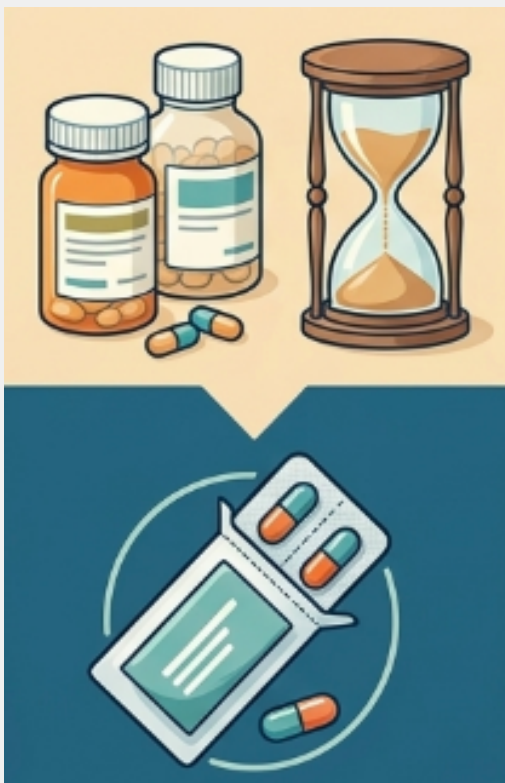Como o paciente é refratário à lenalidomida, mas ainda não exposto a carfilzomibe nem pomalidomida, opta-se por:

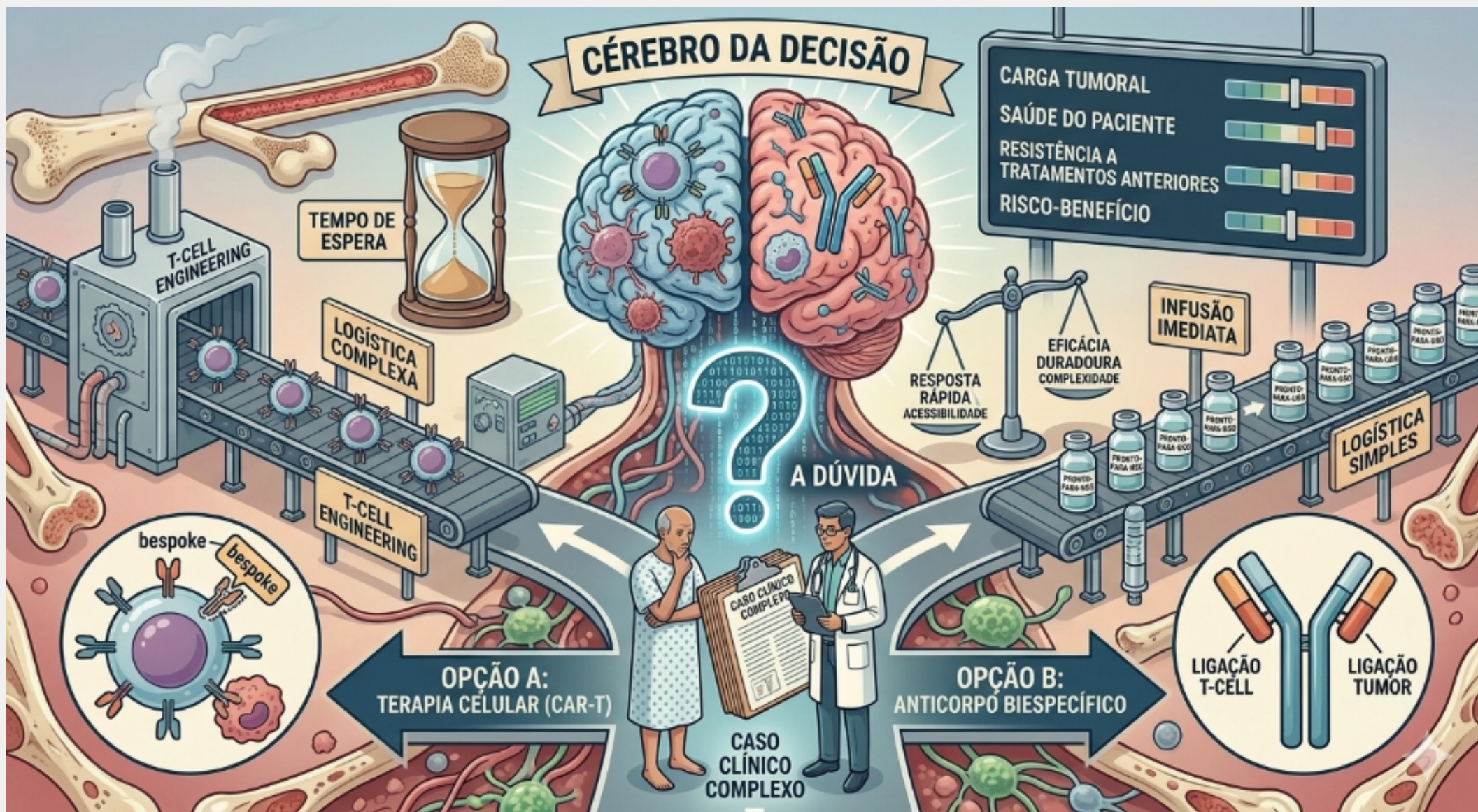Carfilzomibe + pomalidomida + dexametasona — KPd

Após 8 ciclos de KPd: resposta parcial muito boa.
Mantém pomalidomida por mais 10 meses.

Segunda recaída -->

Anemia, lesão renal aguda, alteração de Kappa/Lambda







Obrigado(a)!

